

Cestodoses larvaires

J.-A. Bronstein, F. Klotz

Les cestodes sont des vers plats hermaphrodites qui parasitent l'homme au stade adulte. Les formes larvaires peuvent infecter l'homme qui est souvent un hôte intermédiaire accidentel. Les cestodoses larvaires sont représentées par les infections par les larves *Spirometra* à l'origine de la sparganose, par la larve de *T. solium* à l'origine de la cysticercose, par la larve de *T. multiceps* à l'origine de la cénurose, et des larves d'*E. granulosus* et *E. multilocularis*, respectivement à l'origine de l'hydatidose et de l'échinococcose alvéolaire. Dans cette revue sont détaillés l'épidémiologie, le cycle biologique, les manifestations cliniques et les principes thérapeutiques de chaque affection.

© 2005 Elsevier SAS. Tous droits réservés.

Mots clés : Cestodoses larvaires ; Cénurose ; Cysticercose ; Hydatidose ; Échinococcose alvéolaire ; Échinococcose polycystique

Plan

■ Introduction	1
■ Caractères généraux et classification	1
■ Cysticercose	2
Biologie	2
Mode de contamination humaine	3
Répartition géographique	3
Rôle pathogène	3
Manifestations cliniques	3
Biologie	4
Imagerie	5
Sérologie	5
Mise en évidence directe	5
Traitement curatif	6
■ Échinococcoses	6
Hydatidose	6
Échinococcose alvéolaire	12
Échinococcoses polykystiques	14
■ Sparganose	14
Biologie	14
Mode de contamination humaine	15
Manifestations cliniques	15
Imagerie	15
Diagnostic positif	15
Diagnostic différentiel	15
Traitement	15
■ Cénurose	15

■ Introduction

Les cestodes sont des vers plats (plathelminthes) dont les formes adultes segmentées vivent pratiquement toujours dans l'intestin des vertébrés. Cependant, le cycle des cestodes comporte aussi généralement une (mais parfois plusieurs) forme(s) larvaire(s), entre l'embryon et l'adulte. Quelques-unes des très nombreuses larves de cestodes peuvent se retrouver chez l'homme qui, pourtant, n'est pas pour elles un hôte

Tableau 1.

Cestodes parasites de l'homme à l'état adulte et larvaire.

Ordre	Famille	Genre
Cyclophyllidés	Hymenolepidés Ténides	<i>Hymenolepis</i>
		<i>Taenia</i>
		<i>Echinococcus</i> <i>Multiceps</i>
Pseudophyllidés	Diphyllobothridés	<i>Diphyllobothrium</i> <i>Spirometra</i>

normal. Elles y sont alors généralement en impasse parasitaire. Dans la classe des cestodes, on distingue deux sous-classes. Les *Cestodoria* (parasites des poissons d'eau douce) et les *Cestodia*. Dans la sous-classe des *Cestodia*, on distingue de nombreux ordres, deux seulement comportent des parasites pour l'homme : les cyclophyllidés (avec deux bothridies et des orifices génitaux médians et ventraux) ; les pseudophyllidés (avec quatre ventouses et des orifices génitaux latéraux). Le **Tableau 1** regroupe les différents cestodes parasites de l'homme à l'état adulte et larvaire. Les maladies humaines induites par les cestodes larvaires dépendent de plusieurs facteurs : du cycle larvaire, de l'épidémiologie locale, de l'importance du contact de l'homme avec le parasite ou de l'hôte intermédiaire. Ainsi, certaines maladies sont fréquentes comme les cysticercoses, et les échinococcoses dans des zones où les conditions d'hygiène, défectueuses, peuvent entraîner un contact étroit entre le parasite et l'homme. D'autres sont exceptionnelles comme les cénuroses, les sparganoses. Dans cette revue sont détaillés l'épidémiologie, le cycle biologique, les manifestations cliniques et les principes thérapeutiques de chaque affection.

■ Caractères généraux et classification

Les cestodes sont des vers formés de nombreux segments semblables entre eux, autonomes et qui constituent le corps du ver ou strobile (de trois à quatre segments à plusieurs centaines de milliers de segments). La partie antérieure du ver ou scolex

Tableau 2.

Formes larvaires des cestodes parasites de l'homme.

Ordre	Larve	Description
Cyclophyllidés	Cysticerque	1 vésicule, 1 scolex
	Cysticercoïde	Vésicule virtuelle
	Cénure	1 vésicule, plusieurs scolex
	Hydatide	Plusieurs vésicules, plusieurs scolex
Pseudophyllidés	Plérocercocœide	Larve avec 1 scolex

(1 mm) porte les organes de fixation (rostre et crochets, ventouses, bothridies). En arrière du scolex est située une zone de croissance continue (le cou) à partir de laquelle se forment les nombreux segments (ou anneaux, ou proglottis). La taille des anneaux est progressivement croissante, du cou vers l'extrémité distale. La longueur du strobile varie en fonction du nombre de proglottis de quelques millimètres à plusieurs mètres. Les anneaux de l'extrémité distale (les plus anciennement formés) sont dits mûrs ou matures et peuvent se détacher de la chaîne par groupe ou individuellement (cyclophyllidés). L'appareil génital est hypertrophié, la fécondité énorme et la reproduction hermaphrodite. Chaque anneau comporte un appareil génital mâle et un appareil génital femelle.

La fécondation est possible par deux mécanismes : l'autofécondation à l'intérieur d'un proglottis et la fécondation croisée entre anneaux mâles matures et anneaux femelles matures. L'œuf contient un embryon présentant six crochets chitineux (embryon hexacanthe). Les œufs sont émis soit par déhiscence spontanée de l'anneau et éclatement du sac utérin distendu, soit par lyse en quelques jours dans le magma fécal, les parois de l'anneau et de l'utérus, soit par émission par le pore génital. Les œufs terminent leur maturation dans le milieu extérieur. Ils résistent quelques jours dans les matières fécales ou dans l'eau. Ils sont sensibles à la dessiccation.

Le cycle biologique est dit hétéroxyène, avec présence d'un ou de plusieurs hôtes intermédiaires. Chez les cyclophyllidés, l'œuf abrite un embryon qui continue son développement larvaire dans l'organisme d'un hôte (vertébré ou invertébré) intermédiaire. Chez les pseudophyllidés, l'œuf, non embryonné à la ponte, possède un opercule. Il doit poursuivre son développement larvaire dans l'eau, puis chez un premier hôte intermédiaire (invertébré : crustacé d'eau douce : *Cyclops*) puis chez un deuxième hôte intermédiaire (poisson, batracien, et autres vertébrés aquatiques) qui absorbe des cyclops.

La larve des cestodes parasites de l'homme est de morphologie différente, en fonction du genre considéré (Tableau 2). Les cyclophyllidés présentent, au cours de leur évolution, trois sortes de formes larvaires contaminantes pour l'hôte définitif :

- le cysticerque et sa variété, le cysticercoïde ;
- la cénure (ou coenure) ;
- l'hydatide.

Les pseudophyllidés présentent un seul type de larve contaminante pour l'hôte définitif : le plérocercocœide (ou sparganum).

La larve cysticerque comprend une vésicule et un scolex. Elle mesure 5 à 12 mm, elle a un aspect blanchâtre, vésiculeux. On

note un seul scolex invaginé avec quatre ventouses et une couronne de crochets. La paroi de la vésicule présente une couche externe syncytiale pourvue de fines villosités, une couche moyenne musculofibreuse, une couche interne sécrétrice (sécrétion d'un liquide qui maintient la vésicule sous tension). C'est le cas par exemple du *Taenia saginata* et du *Taenia solium*.

Dans la larve cysticercoïde, la vésicule est rudimentaire et virtuelle. Il persiste une zone étirée (zone caudale) pourvue des six crochets de l'embryon hexacanthe. C'est le cas par exemple de l'*Hymenolepis nana*.

La larve cénure comprend une vésicule, plusieurs scolex. Elle mesure 5 à 20 mm, blanchâtre. Elle prend un aspect vésiculeux (parfois racémeux) avec une coque fibreuse épaisse, recouvrant une membrane germinale qui génère plusieurs dizaines de scolex. C'est le cas par exemple du *Taenia serialis* et du *Taenia multiceps*.

La larve hydatide comprend plusieurs vésicules et plusieurs scolex. Il s'agit d'une vésicule de 1 à 10 cm (parfois plus), blanchâtre, comportant une cuticule périphérique anhiste de structure lamellaire qui recouvre une membrane germinative (membrane prolifère) très mince.

La larve plérocercocœide fait 1 cm, elle est blanchâtre. Il s'agit d'une larve vermiforme avec un scolex. Elle est dénommée aussi la larve sparganum. Elle est responsable de la sparganose.

Les scolex ont pour caractéristique d'être invaginés. Pour donner un adulte, ils doivent se dévagner, de telle sorte que la paroi interne du scolex devienne le tégument de l'adulte. Cette transformation est une phase cruciale du cycle du parasite, dont le succès dépend de conditions très précises, qui ne se rencontrent que chez les espèces capables d'assumer le rôle d'hôte définitif (spécificité).

En cas de parasitisme par les larves, l'homme prend accidentellement la place de l'hôte intermédiaire (exemple : hydatidose). Il peut faire office à la fois d'hôte définitif et d'hôte intermédiaire (exemple : *T. solium* et cysticerose).

Le Tableau 3 regroupe les différentes formes larvaires parasitaires pour l'homme.

■ Cysticerose

La cysticerose est une cestodose larvaire dont l'agent parasite également l'homme sous sa forme adulte. La contamination directe à partir de l'adulte hébergé par le même hôte est possible. Deux ténias parasitent l'homme. Un seul, *Taenia solium* (ou ténia armé, ou ténia du porc), est capable de se développer à l'état larvaire et de déterminer une cysticerose (Tableau 4).

Biologie

Ce ver mesure de 2 à 4 m. Il possède 800 à 1 000 proglottis. Le scolex possède quatre ventouses avec un rostre protubérant muni de deux couronnes de 20 à 30 crochets chitineux et mobiles. Des petits crochets (100 µm) alternent avec des crochets plus longs (150 µm). Il comporte 200 à 300 follicules testiculaires, et chaque utérus possède huit à 12 ramifications

Tableau 3.

Parasitisme de l'homme par les formes larvaires.

Ordre		Genre	
Cyclophyllidés	Parasitisme par la larve hydatide	<i>Echinococcus granulosus</i> : ténia du chien et des canidés <i>Echinococcus multilocularis</i> : ténia du renard	Hydatidose
	Parasitisme par la forme adulte et la larve « cysticerque »	<i>Taenia solium</i>	Cysticerose
	Parasitisme par la forme adulte et par la larve « cysticercoïde »	<i>Hymenolepis nana</i>	Hyménolépiase
	Parasitisme exceptionnel par les ténias du chien : parasitisme par la larve « coenure »	<i>Multiceps multiceps</i> <i>Multiceps serialis</i>	Cénurose
Pseudophyllidés	Parasitisme rare par la larve « plérocercocœide » (<i>Sparganum</i>)	<i>Spirometra</i> sp.	Sparganose

Tableau 4.
Parasitose par larve de *Taenia*.

Cestode	Contamination	Pathologie	Géographie	Hôte définitif	Hôte intermédiaire
<i>T. solium</i> (<i>Cysticercus cellulosae</i>)	Oeufs de <i>T. solium</i> Complication d'un téniasis (auto-infestation+++) L'homme prend la place de l'hôte intermédiaire	Oculaire Cérébrale Cutanée Musculaire Pulmonaire	Calquée sur celle de <i>T. solium</i> Amérique du Sud ++ Madagascar ++ La Réunion ++	Homme	Porc

latérales assez épaisses. Il se localise principalement dans le jéjunum. Quelques localisations erratiques ont été décrites : vésicule biliaire, duodénum.

Les œufs sont constitués d'une masse embryonnaire pourvue de trois paires de crochets chitineux caractéristiques en forme de pointe de hallebarde : c'est l'embryon hexacanthé ou oncosphère. Il comporte des amas de cellules germinales (situées au pôle postérieur) qui généreront la future larve. Des cellules musculaires et des glandes de pénétration seront utilisées par l'embryon (après sa libération par éclosion dans la lumière intestinale de l'hôte intermédiaire) pour traverser la muqueuse intestinale et gagner son site terminal dans les muscles où il se transforme en larve cysticerque. Une fine membrane enveloppe l'embryon hexacanthé. Elle est entourée d'une fine couche granuleuse, puis d'une coque épaisse, brune, striée, résistante et protectrice. L'ensemble constitue l'embryophore. Dans l'utérus, celle-ci est entourée d'une masse vitelline translucide granuleuse et comportant des globules lipidiques. Elle est limitée par une membrane externe hyaline et fine. L'ensemble constitue l'œuf proprement dit. Les anneaux gravidés se détachent par fragment de chaînes (15 à 20). Chaque anneau gravidé contient 6 000 à 10 000 œufs.

L'hôte intermédiaire qui ingère les œufs est habituellement le porc, animal coprophage toujours parasité massivement, mais aussi le sanglier d'élevage, le cochon sauvage... (plus rarement chiens, camélidés, moutons). Le chien, dont la viande est consommée en Chine, joue un rôle épidémiologique dans la transmission à l'homme. Le contact porc-matières fécales humaines est donc nécessaire. Dans les pays dits « industrialisés », l'élevage des porcs stabulés en batterie avec nourriture artificielle a entraîné une disparition totale du téniasis à *T. solium*. Le parasitisme ne subsiste qu'en zone rurale où les porcs errants dans les cours de fermes peuvent encore se contaminer. Le porc qui héberge les cysticerques est dit « ladre » (ladrerie du porc).

Sous l'effet des enzymes digestives, l'embryophore est rompue et libère l'embryon. Celui-ci pénètre dans une villosité intestinale. Les embryons gagnent par voie sanguine certains tissus (muscles, œil, peau, cerveau, poumons, etc.) et s'y transforment en cysticerques générateurs de la cysticercose.

Mode de contamination humaine

L'homme peut héberger accidentellement les cysticerques :

- soit après ingestion d'œufs avec des légumes ou de l'eau souillée (infestation faible) ;
- soit par péril fécal au contact d'un porteur et ingestion d'œufs (infestation faible) ;
- soit par auto-infestation à partir des oncosphères produites par le ténia hébergé par le sujet lui-même.

Cette dernière entraîne la poursuite de cycle chez le même hôte. Cela peut survenir par souillure fécale (mains sales), mais aussi par digestion d'anneaux remontés par leurs mouvements propres et par antipéristaltisme intestinal. Cette dernière éventualité est redoutable car elle libère un grand nombre d'embryons et entraîne des cysticercoses généralisées. Dans ce cas, la contamination initiale de l'homme est due à l'absorption de viande de porc ladre, et le *Taeniasis* précède la cysticercose.

Répartition géographique (Tableau 4)

Elle est cosmopolite sauf dans les pays de religion juive ou musulmane (interdiction de la consommation de viande de porc). La cysticercose sévit en particulier dans les zones où la misère, les conditions d'hygiène précaires et la promiscuité favorisent le péril fécal et l'autocontamination.

La cysticercose ne sévit plus guère en Europe sauf dans la péninsule Ibérique ou en Europe centrale (Roumanie). Elle sévit encore dans nombre de pays d'Amérique intertropicale, ainsi que sur le pourtour de l'Océan Indien (Madagascar, la Réunion). Elle existe également en Nouvelle-Guinée et en Afrique de l'Ouest (Togo, Sénégal, Cameroun, etc.) où elle est généralement sous-estimée. En Asie du Sud-Est, les porcs sont massivement infestés et la cysticercose humaine est fréquente dans certaines zones (Chine, Asie du Sud-Est, Inde). Dans certains pays d'Amérique tropicale, à Madagascar et à la Réunion, la cysticercose pose un grave problème de santé publique.

Rôle pathogène

Au cours de l'évolution d'une cysticercose, la larve peut prendre deux aspects : l'aspect classique vésiculeux et l'aspect « racémeux » avec une vésicule plus grosse, pourvue de nombreuses ramifications et très souvent stérile, sans scolex. Cet aspect particulier est propre à la cysticercose cérébrale.

Manifestations cliniques

Les manifestations cliniques de la cysticercose sont principalement neurologiques. Il s'agit alors de la neurocysticercose. D'autres sites extraneurologiques ont été décrits.

Les atteintes du système nerveux peuvent être soit intraparenchymateuses soit extraparenchymateuses. Ces dernières regroupent les atteintes intraventriculaires, ou sous-arachnoïdiennes, ou de la moelle épinière. Les manifestations extraneurologiques sont représentées par les atteintes oculaires, musculaires, ou des tissus sous-cutanés. On ne sait pas si les oncosphères migrent activement vers les muscles et les tissus sous-cutanés et le cerveau ou si elles pénètrent passivement dans ces tissus par voie sanguine. [1]

Neurocysticercose

Les études autopsiques en zone d'endémie ont montré que 80 % des infections neurologiques sont asymptomatiques. Ainsi, la plupart des cas ne sont jamais diagnostiqués ou sont trouvés de manière fortuite lors d'un examen radiologique. Les manifestations cliniques sont secondaires à un effet de masse, une réaction inflammatoire locale ou l'obstruction du système ventriculaire. Les larves de cysticerques qui pénètrent dans le liquide céphalorachidien ne sont pas responsables de lésions inflammatoires. Cette phase de l'infection est habituellement asymptomatique. L'hôte développe un état de tolérance immunitaire envers le parasite et la larve peut rester dans cet état pendant plusieurs années. Les manifestations cliniques sont associées à la dégénérescence de la larve. Il semblerait que les lésions inflammatoires se développent lorsque la larve n'est plus en mesure de s'adapter à la réponse immunitaire de l'hôte. [2] Les manifestations cliniques apparaissent en moyenne entre 3 et 5 ans après la contamination. Des manifestations tardives 30 ans après l'infection ont été décrites. [3]

Après la phase de dégénérescence, la larve morte se calcifie et devient inactive. Les manifestations cliniques sont en rapport avec des foyers épileptoïdes. Les malades ont le plus souvent plusieurs localisations kystiques.^[4] Les manifestations cliniques sont fonction de l'état, du site et du nombre de larves cysticerques.

Kystes parenchymateux

C'est l'atteinte la plus fréquente et elle est présente chez plus de 60 % des patients atteints. Les larves sont le plus souvent localisées au niveau du cortex cérébral, ou dans les « ganglions basaux ». Les kystes sont habituellement inférieurs à 1 cm de diamètre, mais peuvent être plus gros. Les manifestations cliniques associées à ces localisations sont des crises d'épilepsies chez 50 à 80 % des malades.^[5-8] Les crises peuvent être généralisées ou focales. Dans les zones d'endémie, c'est la principale étiologie des crises d'épilepsie de l'adulte. L'examen neurologique est souvent normal. La prévalence des crises épileptiques dans ces pays en voie de développement est deux fois plus importante que dans les pays industrialisés.^[9] D'autres signes cliniques peuvent être associés : céphalées persistantes, nausées, vomissements. Ces signes évoquent une hypertension intracrânienne. Les signes d'irritation méningée sont rares. Enfin, des détériorations intellectuelles ont été décrites.

Encéphalite à cysticerque

En cas d'infestation massive, une réaction immunologique intense apparaît, entraînant des signes d'encéphalite avec un œdème cérébral généralisé. Cela se traduit par des céphalées fébriles, des signes d'hypertension intracrânienne (vomissements, troubles de la conscience, baisse de l'acuité visuelle, crises d'épilepsie). Ces signes cliniques apparaissent soit de manière spontanée, soit après un traitement lorsque les kystes dégèrent. Les signes d'encéphalite sont le plus souvent présents chez les enfants et les femmes jeunes sans que l'on en connaisse la raison.

Kystes sous-arachnoïdiens

Les larves de cysticerques peuvent se développer dans les espaces sous-arachnoïdiens. Les kystes peuvent atteindre une taille de 10 cm, voire plus car le développement n'est pas limité par la pression intracrânienne.^[2] Une inflammation méningée et un épaissement anormal des leptoméninges à la base du crâne en résultent aboutissant à une atteinte des nerfs crâniens. Cela se traduit sur le plan clinique par une baisse de l'acuité visuelle, une réduction du champ visuel, et une paralysie des nerfs crâniens atteints. Une hydrocéphalie peut apparaître secondaire à l'arachnoïdite et l'occlusion secondaire des forams de Luschka ou de Magendie.

La réaction inflammatoire peut atteindre les vaisseaux entraînant des infarctus cérébraux.^[10] Des signes déficitaires, une ataxie, ou un déficit sensoriel peuvent apparaître. Ces manifestations sont de pronostic défavorable.

Cysticercose « racémeuse »

La cysticercose racémeuse est caractérisée par une prolifération de kystes lobulés sans scolex habituellement situés dans le système ventriculaire et les espaces sous-arachnoïdiens. Le développement de la membrane de ces kystes est disproportionné. Celles-ci se regroupent pour former des grappes. Bien que rare, il s'agit d'une des plus graves manifestations anatomo-cliniques neurologiques au cours de la cysticercose. Les manifestations cliniques associent une arachnoïdite, une méningite basilaire et une hydrocéphalie.

Kystes ventriculaires

Les cysticerques peuvent se développer dans les ventricules. Ils peuvent flotter librement dans le liquide céphalique ou être attachés aux plexus choroïdes. La présence de kystes ventriculaires est retrouvée dans 10 à 20 % des patients. Les kystes sont à l'origine d'une réaction inflammatoire entraînant des épendymites granulaires. L'obstacle à la circulation du liquide céphalorachidien entraîne une hypertension intracrânienne avec hydrocéphalie. Ces manifestations peuvent être aiguës ou

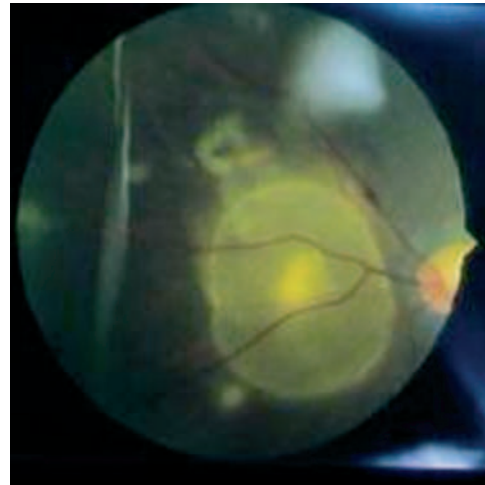


Figure 1. Larves cysticerques derrière la rétine : examen au fond d'œil. Collection du professeur Pierre Aubry.

lentement progressives. D'autres symptômes peuvent être associés : crises d'épilepsie ; déficits neurologiques focaux ; démence. Des kystes mobiles peuvent occasionnellement obstruer le quatrième ventricule, entraînant des pertes de connaissance brutales lors des mouvements de la tête (syndrome de Brun).^[11]

Cysticercose médullaire

L'atteinte médullaire est présente dans 1 à 3 % des atteintes neurologiques. Les kystes peuvent se localiser soit dans la moelle, soit dans les espaces sous-arachnoïdiens. L'inflammation cause des phénomènes de démyélinisation des nerfs périphériques à partir des racines médullaires. Les patients présentent alors des radiculalgies ou des paresthésies. Des anomalies sphinctériennes peuvent apparaître. Les déficits neurologiques varient en fonction de la localisation des kystes.

Cysticercose extraneurologique

Cysticercose oculaire

En cas de cysticercose oculaire, les parasites se localisent dans les espaces sous-rétiniens ou dans le vitré. Cette forme clinique peut être asymptomatique, mais l'inflammation autour des kystes dégénérés peut menacer la vision en causant des chorio-rétinites, des décollements de rétine ou des vascularites. Ainsi, une cysticercose oculaire doit être éliminée par un examen ophtalmologique chez tous les patients présentant une forme neurologique de cysticercose (Fig. 1).

Cysticercose sous-cutanée et musculaire

Les cysticerques peuvent se développer dans tout l'organisme, mais ont une prédilection pour les muscles et les tissus sous-cutanés. Les cysticerques dans ces sites sont le plus souvent asymptomatiques, mais les patients notent une induration sous-cutanée. Ces formes cliniques sont plus communes en Asie du Sud-Est qu'en Amérique latine. En cas d'envahissement musculaire important, une myopathie aiguë peut apparaître. Les kystes sous-cutanés ou musculaires peuvent se calcifier et être détectés de manière fortuite au cours d'un examen radiologique pour une autre raison. Des kystes ont été décrits dans le cœur. En fonction de leurs localisations, ils peuvent être asymptomatiques, ou engendrer des arythmies et/ou des anomalies de la conduction auriculoventriculaire^[4] (Fig. 2,3).

Biologie

La plupart des patients ont des anomalies biologiques aspécifiques. Dans le sang, une légère hyperéosinophilie est occasionnellement notée. La recherche de parasite *T. solium* dans les selles est négative. Dans le liquide céphalorachidien, le taux de glucose est normal. La protéinorachie, ainsi que le nombre de leucocytes ne sont que légèrement augmentés. L'importance des

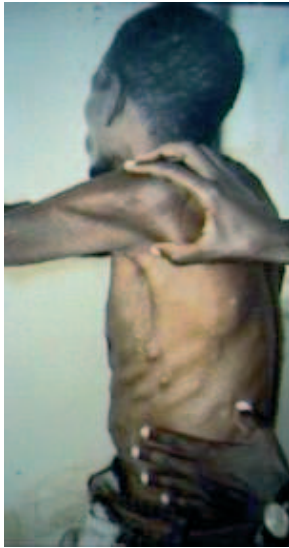

Figure 2. Cysticercose sous-cutanée. Collection du professeur Pierre Aubry.

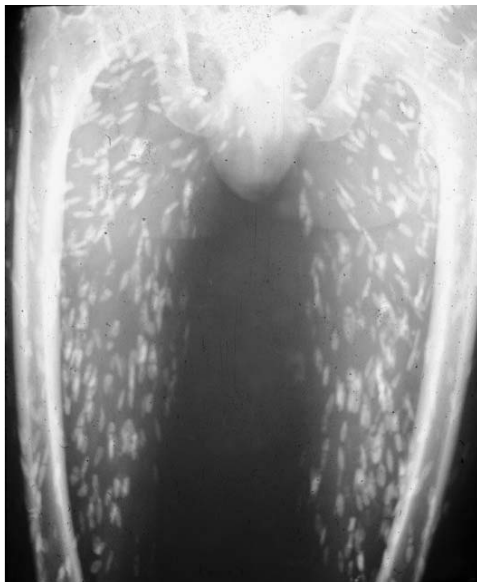

Figure 3. Calcifications musculaires multiples de larves cysticercques dans les muscles des cuisses.

anomalies rencontrées est fonction de la localisation (adjacentes ou en contact avec les espaces sous-arachnoïdiens) des cysticercques. [12] Dans quelques cas, le liquide céphalorachidien peut être riche en éosinophiles. [13]

Imagerie

Des kystes calcifiés dans les tissus sous-cutanés, dans les muscles ou dans l'encéphale peuvent être détectés en imagerie conventionnelle. En cas d'atteinte neurologique, il est préférable de réaliser une tomodensitométrie (TDM) cérébrale (Fig. 4), voire une imagerie par résonance nucléaire (IRM) de la tête. Les signes radiologiques dépendent de la localisation des lésions, de leur étendue, et de la réaction immunologique de l'hôte.

Dans les localisations intracérébrales, les kystes viables sont interprétés comme des lésions hypodenses qui ne se rehaussent pas à l'injection. Les kystes dégénérés peuvent prendre le contraste avec un degré variable d'inflammation locale les entourant. Les kystes anciens peuvent être calcifiés. Les kystes intraventriculaires, sous-arachnoïdiens, méningés ou une hydrocéphalie avec dilatation ventriculaire peuvent être détectés en imagerie cérébrale. Le nombre (parfois supérieur à 50 ou 100) et la taille (parfois supérieure à 10 cm) des kystes sont notés.

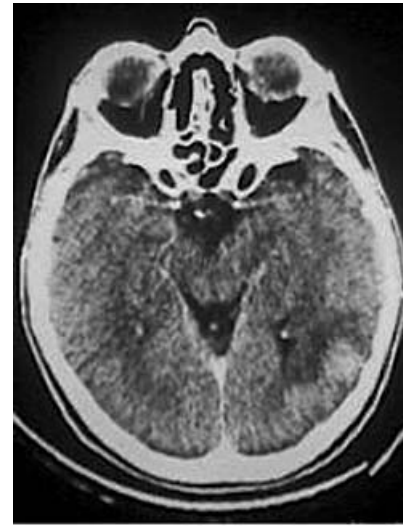


Figure 4. Cysticercose cérébrale. Tomodensitométrie. Collection du professeur Pierre Aubry.

Des aspects radiologiques pathognomoniques sont parfois rencontrés : un nodule mural ou de multiples ponctuations au sein d'un kyste sont en rapport avec un ou plusieurs scolex ; mais les images radiologiques sont le plus souvent aspécifiques. Il peut être difficile de les distinguer de lésions abcédées ou néoplasiques.

L'imagerie par résonance magnétique (IRM) est préférée car elle est plus sensible que la TDM. Elle détecte plus facilement les petites lésions et les lésions intraventriculaires, et visualise mieux les scolex. [14, 15] Elle permet d'évaluer le caractère dégénératif d'un kyste. [16] Cependant, la TDM est plus économique et détecte plus facilement les calcifications.

Une approche raisonnée consiste à réaliser d'abord une TDM suivie d'une IRM en cas de résultats non contributifs. [9] En cas d'atteinte médullaire, l'IRM détecte mieux les lésions que la TDM.

Sérologie

Un certain nombre de tests sérologiques ont été développés. Certains détectent des anticorps anticysticercques, d'autres identifient des antigènes de cysticercques. Certains sont réalisés dans le sang, d'autres dans le liquide céphalorachidien (LCR) ou la salive. [17] La sensibilité et la spécificité de tous ces tests dépendent de l'étendue, du site des lésions et de la réponse immunologique de l'hôte.

En zone d'endémie, les résultats des tests doivent être interprétés avec précaution car une réaction positive peut être due à une infection passée et ne prouve pas une infection actuelle.

La détection des anticorps par méthode *enzyme linked immunosorbent assay* (Elisa) est souvent employée. Les premiers tests utilisaient des antigènes non ou partiellement purifiés qui réagissaient de façon croisée avec d'autres anticorps helminthiques. Actuellement, les antigènes sont mieux purifiés. [18] La sensibilité et la spécificité du test sont estimées à 100 et 98 % respectivement. [19] On peut faire une recherche sur du sérum ou sur du LCR. La sensibilité est meilleure sur le sérum. [20, 21]

De nouveaux tests ont été développés en utilisant des antigènes de *T. solium*. Cependant, les meilleurs antigènes purifiés n'ont pas encore été définis, et les antigènes recombinants ne sont pas encore disponibles. [22-25] Une étude a rapporté les résultats en termes de sensibilité et de spécificité pour la détection des anticorps de type immunoglobulines G (IgG) dans le liquide céphalorachidien avec de nouveaux antigènes purifiés. La sensibilité a été estimée entre 85 et 100 % et la spécificité entre 98 et 100 %. [26]

Mise en évidence directe

Occasionnellement, le diagnostic peut être fait par la mise en évidence directe de la larve cysticercque lors de l'excision d'un

nodule cutané ou musculaire. Il n'y a pas, à ce jour, de test *polymerase chain reaction* (PCR) pour le diagnostic de cysticercose.

Traitement curatif

En cas de cysticercose cérébrale asymptomatique (de découverte fortuite), il n'y a pas de preuve que l'administration d'un antiparasitaire soit efficace. Les localisations sous-cutanées ou musculaires doivent être traitées chirurgicalement.

En cas de neurocysticercose, le traitement repose sur la prescription d'anticonvulsifs. Le traitement spécifique consiste soit à proposer des antihelminthiques, soit à réaliser une intervention chirurgicale.

Traitement anticonvulsivant

Le traitement anticonvulsivant à base de phénytoïne ou de carbamazépine est indiqué pour traiter des états convulsifs ou les prévenir. Le risque épileptogène est maximal au moment de la dégénérescence des kystes. Il n'est pas prouvé que la disparition du kyste supprime totalement le risque d'une nouvelle crise. La pratique courante veut que l'on prescrive un traitement anticonvulsivant jusqu'à 2 ans après la dernière crise épileptique.

Traitement antiparasitaire

Le traitement antiparasitaire comporte soit de l'albendazole, soit du praziquantel. L'albendazole entraîne moins d'effets secondaires. Il n'interagit pas avec les anticonvulsifs. La prescription de 15 mg kg⁻¹ par jour (soit 800 mg j⁻¹ répartis dans la journée) pendant 15 jours entraîne la destruction de 75 à 90 % des kystes cérébraux. [27] Récemment, une étude a montré qu'un traitement de 7 jours était aussi efficace. [28] Le praziquantel est considéré comme un traitement de deuxième ligne. Sa prescription à la dose de 50 mg kg⁻¹ par jour pendant 15 jours entraîne une disparition des kystes dans 60 à 70 % des cas après 3 mois. [29] Un traitement corticoïde (prednisolone 30 à 40 mg j⁻¹) doit toujours être prescrit en association.

Traitement chirurgical

Le traitement chirurgical est proposé en cas d'hypertension intracrânienne par hydrocéphalie secondaire. Il s'agit d'une chirurgie de dérivation.

En pratique tous les kystes qui produisent un effet de masse doivent être traités médicalement et/ou chirurgicalement. Les kystes calcifiés ne doivent pas être traités par antiparasitaires. Si le nombre de kystes est supérieur à 50 ou si le patient a une encéphalite, il faut d'abord privilégier un traitement anti-inflammatoire puis ensuite commencer un traitement antiparasitaire.

Traitement prophylactique

Le traitement prophylactique repose sur :

- la prévention de l'infection parasitaire chez l'homme, par la recherche de cysticercques dans la viande crue de porc, par la congélation ou la cuisson suffisante des aliments et par l'administration d'antiparasitaire aux porcs ;
- la prévention de l'infection parasitaire chez le porc, en évitant le contact avec les fèces humaines contaminées dans les zones d'endémie, par l'amélioration sanitaire de l'élimination des matières fécales humaines ;
- la prévention de la transmission des œufs à l'homme qui passe par la lutte contre le péril fécal, l'identification des personnes contaminées, et par le traitement de masse afin de diminuer le portage parasitaire. Cependant, cette dernière mesure est contestée en raison du risque neurologique, au cours du traitement, chez des patients ayant une neurocysticercose asymptomatique. [30]

Il n'y a actuellement pas de vaccin humain contre l'infection à *T. solium*.

■ Échinococcoses

Les cestodes responsables sont du genre *Echinococcus*. Parmi les 16 espèces et 13 sous-espèces, quatre sont à retenir en ce qui

concerne la pathologie animale et humaine. *E. granulosus*, *E. multilocularis*, *E. vogeli* sont des parasites uniquement de l'homme. *E. oligarthrus* est un parasite animal uniquement, exceptionnellement transmissible à l'homme (quelques rares cas au Venezuela). Les échinocoques se caractérisent par des adultes de petites dimensions (quelques millimètres), ne comportant que quelques segments. Ils se composent d'un scolex à quatre ventouses, d'un rostre non rétractile avec deux couronnes de crochets (30 à 40). Seul l'avant-dernier anneau, plus long que la moitié du corps, présente un appareil génital hermaphrodite développé (avec un ovaire et 20 à 70 testicules). Seul le dernier anneau est gravide. Il porte, sur un de ses côtés, le pore génital. Il est entièrement occupé par l'utérus peu ramifié contenant de 400 à 800 œufs. Chez l'hôte définitif, les nombreux ténias (plusieurs centaines) sont fixés à la muqueuse de l'intestin grêle (duodéno-jéjunum pour *E. granulosus*, jéjuno-iléon pour *E. multilocularis*). Leur longévité est de 2 à 3 ans.

Hydatidose

Parasites et cycle (Fig. 5)

L'espèce *granulosus* est décomposée en un complexe de trois principales sous-espèces en fonction des couples hôte définitif-hôte intermédiaire et de quelques différences morphologiques (Tableau 5). *E. granulosus borealis* est présent dans les pays du Grand Nord européen, américain, asiatique. Le couple hôte définitif-hôte intermédiaire est le loup-renne ou l'élan. Il est transmissible à l'homme. Il est responsable de l'hydatidose pulmonaire. *E. granulosus canadensis* est présent dans le Grand Nord. Le couple est le loup/caribou ou le renne. Il est exceptionnellement transmissible à l'homme. *E. granulosus granulosus* est cosmopolite. C'est de loin l'échinocoque le plus fréquent chez l'homme. Le seul présent en France. Le couple est le chien/mouton, les canidés sauvages/herbivores.

La reproduction est faite soit après autofécondation (dans le même anneau), soit, plus rarement, après fécondation croisée entre deux vers différents. Le dernier anneau ovigère se détache (tous les 7 à 12 jours) et gagne le milieu extérieur avec les matières fécales du chien en forçant activement le sphincter anal. Au passage, certains anneaux se déchirent et libèrent les œufs à la marge de l'anus. Le prurit anal provoque chez le chien un réflexe de léchage, le chien récupère ainsi de nombreux œufs qui se retrouveront au niveau des papilles linguales et de la cavité buccale puis, par léchage, au niveau du pelage.

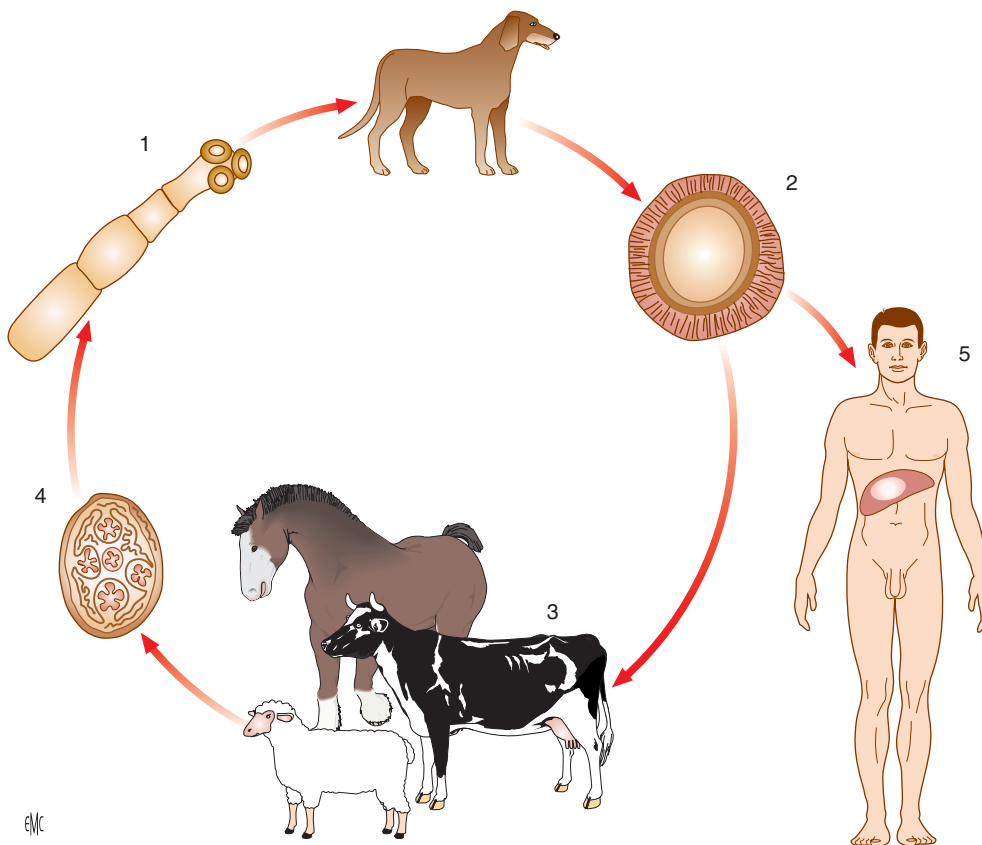
Les œufs (en réalité l'embryophore) mesurent 35 à 45 µm. Ils sont légèrement ovalaires et morphologiquement semblables aux œufs de *T. saginata* et *T. solium*. Ils sont résistants dans le milieu extérieur et devront être ingérés par l'hôte intermédiaire pour poursuivre leur évolution.

L'hôte intermédiaire se contamine en ingérant les œufs éliminés par les chiens. L'embryon hexacanthé libéré après éclosion de l'œuf passe dans la circulation portale (ou lymphatique) et gagne le foie, où il est le plus souvent arrêté au niveau d'un capillaire porte et s'y « vésiculise » en se transformant en larve hydatide. Au cours de cette migration, un grand nombre d'embryons hexacanthés sont détruits. D'autres, arrivés à destination ne se vésiculisent pas, ou bien ne produisent pas de scolex (hydatide stérile ou acéphalocyste). Il y a donc une forte déperdition compensée par le phénomène de polyembryonie avec formation de très nombreux scolex dans l'hydatide. Chez les herbivores réceptifs (moutons, camélidés, etc.), il y a pluriparasitisme, et le foie en particulier héberge plusieurs hydatides. La formation de l'hydatide dure de plusieurs semaines à plusieurs mois.

Larve hydatide

L'embryon hexacanthé se vésiculise lentement et se transforme en larve hydatide qui atteint 250 à 300 µm en 1 mois et suscite de la part de l'hôte une réaction « d'incarcération » par fibrose progressive périhydatique des tissus de l'organe parasité (foie). Cette réaction périphérique constitue l'adventice qui n'est donc pas d'origine parasitaire et détermine une zone de clivage entre l'hydatide elle-même et le viscère (zone parfois utilisée

Figure 5. Cycle de l'hydatidose.



pour une véritable « énucléation » au cours d'interventions chirurgicales). L'hydatide augmente lentement de volume et ses dimensions gagnent 1 à 2 cm par an, pour atteindre 2 à 3 cm chez les hôtes intermédiaires, davantage chez l'homme, 10 à 15 cm et plus selon l'intensité du processus de réaction de l'organisme, l'importance de l'adventice régulant la grosseur du parasite.

Morphologie de l'hydatide

Il s'agit d'une vésicule sphérique ou oblongue constituée des éléments suivants.

Cuticule. La cuticule est une paroi périphérique de 0,5 à 1 mm d'épaisseur, d'un blanc laiteux, opaque, de consistance élastique, de nature lipidique, protidique, et mucopolysaccharidique (proche de la chitine) de structure anhiste (pas de cellule) et formée d'un ensemble de strates concentriques emboîtées les unes dans les autres comme les pelures d'oignon. Elle joue le rôle d'une membrane de dialyse ou d'un filtre, laissant passer eau et électrolytes, des petites molécules de protéines et glucides du plasma de l'hôte et certains lipides.

Membrane prolifère ou membrane germinative. Elle tapisse la face interne de la cuticule. De structure syncytiale (proche du tégument des vers adultes avec des microtrichies qui s'enfoncent dans la cuticule lamellaire) avec de nombreux noyaux, très fine (10 à 25 μm). Elle est riche en acides aminés, lipides et glycogène. Elle a un quadruple rôle : assurer la croissance de la larve, sécréter le liquide hydatique qui maintient l'hydatide sous tension, générer les strates de la cuticule périphérique, assurer la reproduction asexuée par polyembryonie en bourgeonnant des scolex (protoscolex) qui représentent les futurs ténias adultes de l'hôte définitif (chien). La membrane prolifère fonctionne comme un filtre très sélectif et laisse passer vers l'organisme parasité des produits du métabolisme de la larve, en particulier des molécules antigéniques dont certaines vont solliciter durablement les défenses immunitaires de l'hôte et créer un état de « sensibilisation » responsable de réactions anaphylactiques mineures (exemple : urticaire) si l'hydatide est fissurée, ou majeures (choc anaphylactique) si la vésicule se rompt et libère le liquide hydatique dans l'organisme. Dans les vieux kystes, la membrane prolifère peut se détacher de la cuticule au niveau du pôle supérieur et apparaître « flottante »

sur le liquide hydatique en imagerie. Les scolex peuvent être directement bourgeonnés par la membrane prolifère.

Vésicules (ou capsules) prolifères. La membrane prolifère forme sur sa face interne des bourgeons qui se vésiculisent et constituent des vésicules prolifères (300 à 800 μm) liquidiennes sans paroi cuticulaire et qui restent attachées à la prolifère de la vésicule mère par un pédicule syncytial. Chaque vésicule bourgeonne à son tour donnant de nombreux protoscolex (une à deux dizaines par vésicule) invaginés, munis des ventouses et de crochets (futurs échinocoques adultes chez le chien) et mesurant 50 à 150 μm . Les vésicules prolifères peuvent se fissurer et libérer des scolex dans le liquide hydatique. Elles peuvent aussi se détacher et flotter libres dans le liquide hydatique.

Vésicules filles endogènes. Elles proviennent de la vésiculation de protoscolex libres dans le liquide hydatique. Elles sont constituées d'une membrane prolifère, et sont entourées d'une couche cuticulaire (ce qui les différencie des vésicules prolifères) et bourgeonnent à leur tour, donnant de nombreux protoscolex. Ce processus de formation de vésicules filles endogènes est fréquent chez *E. granulosus*, parasite de l'homme. On peut parfois observer le même processus à l'intérieur d'une vésicule fille avec formation de vésicules « petites-filles ».

Vésicules filles exogènes. Elles proviennent des fragments de membrane prolifère de l'hydatide, incarcérés dans la cuticule anhiste pendant sa formation, et qui se vésiculisent à leur tour, s'entourent d'une cuticule, et forment des protoscolex. Ce processus externe est rare chez l'homme et peut donner au kyste un aspect mamelonné. Il s'agirait peut-être en fait de simples « hernies » de l'hydatide à travers la paroi du kyste.

Liquide hydatique. Il est jaune citrin, limpide (« eau de roche »), sauf en cas de surinfection du kyste. Il remplit et maintient sous tension l'hydatide, les capsules et les vésicules filles. Il provient des sécrétions de la membrane prolifère mais aussi du plasma de l'hôte par dialyse transcuculaire. Sa composition varie selon que l'hydatide est stérile ou fertile. Il s'agit de sels de sodium, et de calcium, mais aussi de phospholipides, de glucose, de protéines (acides aminés ++++) à haute propriété anaphylactisante. Dans les kystes fissurés ou fistulisés dans les voies biliaires ou dans une bronche (kyste pulmonaire),

Tableau 5.Parasitoses par larve d'*Echinococcus*.

<i>Echinococcus</i> Espèce Sous-espèces	Souche	Hôtes intermédiaires	Hôtes définitifs	Transmission à l'homme (ingestion accidentelle des œufs) L'homme prend la place de l'hôte intermédiaire	Situation de l'hydatide chez l'homme	Géographie
<i>Echinococcus granulosus</i>	Ovine	Moutons, chèvres, porcs, gamélidés, marsupiaux	Canidés domestiques +++ et sauvages	+++	Foie +++, poumons	Cosmopolite
	Équine	Équidés divers	Canidés			Europe (Angleterre, Belgique, Suisse), Moyen-Orient, Afrique du Sud, États-Unis
	Bovine	Bovidés	Canidés			Europe, Asie, Afrique du Sud
	Porcine	Suidés	Canidés	+ (Rares cas en Chine)		Europe, Asie, Afrique du Sud
	Cameline	Camélidés +++, caprins, ovins	Canidés	++	Foie +++, poumons	Afrique de l'Est +++, Moyen-Orient
	Marsupiale	Marsupiaux, ovins	Dingo ++	++	Foie +++, poumons	Australie
	Africaine sauvage	Divers herbivores sauvages	Carnivores sauvages (lion, hyène, chacal, guépard...)	+/-		Afrique intertropicale
<i>E. granulosus borealis</i>		Cervidés, rennes ++, élan ++	Carnivores sauvages (loup +++) et domestiques	++	Poumons	Région du Grand Nord, Cosmopolite
<i>E. granulosus canadensis</i>		Cervidés, rennes ++, caribou ++	Carnivores sauvages (loup +++) et domestiques	Exceptionnelle		Région du Grand Nord, Cosmopolite
<i>E. multilocularis</i>		Rongeurs +++ (campagnols +++)	Renard +++, canidés sauvages, félidés ±	+++	Foie	Eurasie centrale et du Nord, Est de la France, Amérique du Nord
<i>E. vogeli</i>		Lièvre sauvage, paca++, agoutis ++	Canidés sauvages	+ Quelques cas en Amérique du Sud		Amérique du Sud
<i>E. oligarthrus</i>		Lièvre sauvage, agoutis ++, paca, rat épineux	Félidés sauvages (jaguar, puma, ocelot, chat sauvage,...)	Cas exceptionnels au Venezuela		Amérique du Sud

le liquide hydatique peut être souillé de bile et de germes qui prolifèrent (kyste infecté).

Sable hydatique. Il constitue la partie déclive du kyste au sédiment composé de protoscolex détachés de la membrane proligère ou libérés des vésicules, de capsules déhiscentes, de vésicules filles, de crochets chitineux provenant de scolex dégénérés et détruits.

Contenu de l'hydatide

Le kyste peut être :

- fertile, contenant plusieurs milliers de scolex en fonction des dimensions de l'hydatide et après environ 1 à 2 ans d'évolution ;
- stérile, sans vésicules proligères ni vésicules filles ;
- acéphale (acéphalocyste), avec des vésicules, mais sans scolex ni vésicules filles.

Forme de l'hydatide

Au niveau du foie, l'hydatide peut avoir une forme arrondie ou ovalaire, en bissac (deux hydatides communicantes), avec parfois des petits kystes satellites. Au niveau des poumons, la « réaction adventicielle » fibreuse est peu développée, peu épaisse, et la forme du kyste peut être irrégulière, racémeuse (les mouvements respiratoires déforment le kyste en examen radioscopique), mais l'hydatide apparaît en image radiologique

le plus souvent arrondie (image en « boulet de canon ») et parfois en bissac. Au niveau des os, il n'y a pas de formation d'adventice, l'hydatide reste donc très souple et peut, par exemple en situation interarticulaire, épouser la forme de l'espace interosseux.

Nombre d'hydatides

Chez l'homme, l'hydatide est le plus souvent unique et de plus gros volume, atteignant parfois la taille d'une orange ou d'un melon et contenant jusqu'à un litre de liquide hydatique.

Mode de contamination

Hôte définitif

L'hôte définitif (canidés, carnivores sauvages) se contamine en dévorant l'hôte intermédiaire ou en dévorant seulement les viscères porteurs de kystes. C'est le cas en milieu rural dans les régions d'élevage où les troupeaux sont très parasités et où existent encore dans les villages des abattoirs locaux : les viscères des bêtes sont laissés aux chiens. C'est le cas aussi dans les pâturages à moutons où les bêtes mortes parasitées sont enterrées succinctement et les cadavres déterrés sont dévorés par les chiens. Chez le chien, les scolex invaginés ingérés avec la larve hydatique vont se dévagner en 6 à 12 heures sous l'action de l'acidité gastrique, de la bile et du pH. Grâce à leurs réserves

énergétiques en glycogène, ils gagneront les villosités de la muqueuse de l'intestin grêle (en 1 à 3 jours) où ils se fixeront ensuite pour devenir des vers adultes matures en 1 à 2 mois.

Hôte intermédiaire accidentel

L'homme, hôte intermédiaire accidentel, se contamine en région d'élevage de moutons au contact du chien (caresses, léchage par le chien). Les bergers, les vétérinaires, les enfants +++ sont particulièrement exposés (contact affectif et privilégié avec le chien). La contamination intervient de même par ingestion de végétaux comestibles crus (fraises, radis, etc.) souillés par les déjections des chiens et insuffisamment lavés.

Répartition géographique (Tableau 5)

Elle reflète la distribution des zones d'élevage de troupeaux d'herbivores et en particulier de moutons. En France, la parasitose est située dans le Sud-Ouest (Landes, Pays Basque), le Sud-Est, la Provence, et la Corse.

Manifestations cliniques

La phase initiale de l'infection est toujours asymptomatique et peut persister pendant plusieurs années. Les manifestations cliniques sont ensuite fonction de la localisation et de la taille des kystes. Les petits kystes et/ou calcifiés peuvent rester asymptomatiques indéfiniment. Les signes cliniques sont secondaires :

- soit à l'existence d'un syndrome de masse dans l'organe atteint ;
- soit à l'obstruction du flux sanguin ou lymphatique ;
- soit à une complication telle qu'une rupture du kyste avec surinfection secondaire.

Cinquante pour cent des cas détectés sont asymptomatiques. La plupart des infections sont acquises pendant l'enfance et ne se manifestent cliniquement qu'à l'âge adulte. Une période de latence de 50 ans est possible. L'âge moyen de découverte est de 36 ans. Les kystes grossissent de 1 à 5 cm par an. Les kystes hydatiques peuvent se localiser dans toutes les parties de l'organisme. Le foie est atteint deux fois sur trois, les poumons une fois sur quatre. Les atteintes cérébrales, musculaires, rénales, osseuses, cardiaques, et pancréatiques sont plus rares. Quarante-vingt-cinq à 90 % des patients ont un organe atteint ; 70 % ont un seul kyste.

Dans l'*hydatidose hépatique*, le foie droit est atteint dans 60 à 85 % des cas. [31] Lorsque la taille du kyste est inférieure à 10 cm de diamètre, il n'y a pas de symptôme. Les signes cliniques apparaissent ensuite. Il peut s'agir de douleurs de l'hypocondre droit, associés ou non à des nausées et vomissements. L'examen clinique met en évidence une hépatomégalie souvent nodulaire. Le kyste peut être palpé sous la forme d'une masse arrondie, rénitente, non douloureuse, mobile avec la respiration. Lorsque le kyste a un développement centro-hépatique, on peut palper une hépatomégalie homogène, ferme, à bord inférieur non tranchant. [32] Les manifestations cliniques peuvent être secondaires à des complications :

- lors de la rupture du kyste (50 % des complications) dans les voies biliaires, entraînant une obstruction avec ictère, angiocholite, pancréatite ;
- lors de la compression des voies biliaires, des vaisseaux portes ou hépatiques ou de la veine cave inférieure à l'origine d'une cholestase, d'une hypertension portale, d'une thrombose porte, d'un syndrome de Budd-Chiari ;
- lors de la rupture intrapéritonéale ou transdiaphragmatique, entraînant une péritonite ou une hydatidose pulmonaire, voire une fistule bronchique.

Elles peuvent être infectieuses par surinfection du kyste, entraînant un abcès hépatique.

Au cours de l'*hydatidose pulmonaire*, les signes cliniques sont variables : toux chronique (associée à une hémoptysie, une vomique « eau de roche ») ; dyspnée, douleur thoracique, pleurésie. Un abcès pulmonaire est possible. Approximativement, 60 % des hydatidoses pulmonaires touchent le poumon droit et 50 à 60 % affectent les lobes inférieurs. [33] Les kystes multiples sont fréquents. Vingt à 40 % des patients ont aussi une hydatidose hépatique.

L'*hydatidose cardiaque* est une affection rare (0,02 à 2 %) d'évolution lente, touchant l'adulte. Le kyste est généralement sous-péricardique, ou sous-endocardique, rarement intrapariétal. La paroi ventriculaire gauche est le site le plus souvent atteint, mais le septum interventriculaire, le ventricule droit, les oreillettes droites et gauches peuvent aussi être atteints. [34] Selon les localisations, il peut se rompre dans les cavités cardiaques et entraîner une dissémination catastrophique ou se rompre dans le péricarde et être à l'origine d'une tamponnade. Des décès par choc anaphylactique ou par hypertension artérielle pulmonaire ont été décrits. [35, 36]

Au cours de l'*hydatidose cérébrale*, des crises d'épilepsie ou une hypertension intracrânienne peuvent être secondaires à une localisation larvaire intracérébrale. Parce que ces symptômes surviennent pour des petites lésions kystiques, le diagnostic est plus souvent précoce dans l'enfance. La fréquence est faible (1 à 2 %). [37] Le kyste siège habituellement dans un hémisphère cérébral, rarement dans la fosse postérieure.

Dans l'*hydatidose médullaire*, l'atteinte de la moelle épinière peut se traduire par une compression. Les localisations rachidiennes entraînent des paraplégies par compression médullaire ou un syndrome de la queue de cheval.

Dans l'*hydatidose osseuse*, l'atteinte est habituellement asymptomatique sauf en cas de fracture. La colonne vertébrale, le pelvis et les os longs sont les plus souvent atteints. La fréquence est estimée entre 1 et 6 %. [38, 39] L'évolution de la maladie se fait par extension constante des lésions. Les fractures sont surtout le fait des localisations aux os longs : peu douloureuses, elles ne consolident pas spontanément. La surinfection est fréquente surtout en fin d'évolution avec parfois fistulisation cutanée.

D'autres localisations sont connues. Une localisation rénale peut entraîner une hématurie, voire des douleurs des flancs. Une atteinte pancréatique a été décrite dans 0,25 à 0,75 % des cas adultes. Le mode d'infestation est hématogène, bien qu'une invasion locorégionale par les voies biliaires et pancréatiques ou par voie lymphatique péripancréatique ait été évoquée. [40]

La rupture d'un kyste est possible dans n'importe quelle partie de l'organisme et peut entraîner des manifestations cliniques d'hypersensibilité telles que de la fièvre, mais aussi de véritables chocs anaphylactiques. Des manifestations cliniques dysimmunitaires par complexes immuns circulants ont été décrites comme des glomérulonéphrites aiguës compliquées d'une amylose secondaire. [41]

Examens paracliniques

Examens biologiques simples (numération-formule sanguine, bilan hépatique)

Ils peuvent être anormaux mais ne permettent pas de faire le diagnostic. Moins de 15 % des patients présentent une hyperéosinophilie qui apparaît au cours des ruptures des kystes.

Imagerie

Les radiographies standards révèlent des calcifications (Fig. 6).

L'échographie est l'examen de première intention. [31] L'examen en mode bidimensionnel permet d'analyser les différents types de lésions observés, sans exception. Le décollement partiel d'une membrane, certaines vésicules intra- ou extravitales sont parfois mieux visibles par la technique ultrasonore que par les autres techniques d'imagerie (Fig. 7). L'aspect le plus classique est une image hypoéchogène ronde à bord lisse. Devant une lésion purement liquide, il convient de rechercher un épaississement localisé de la paroi, isolé ou multiple, qui représente l'activité prolifère et devient pathognomonique. Il en est de même du sable hydatique, parfois visualisé sous la forme de fins échos, mobiles, déclives, que l'échographie démontre au mieux. Enfin la multiplicité des vésicules, initialement au contact intime de la paroi, donne une image en « nids d'abeilles » (Fig. 8). Lorsque ces vésicules croissent en nombre, leurs parois propres sont à l'origine d'images pseudotissulaires. Dans les stades ultimes, la calcification, parfois en masse, est

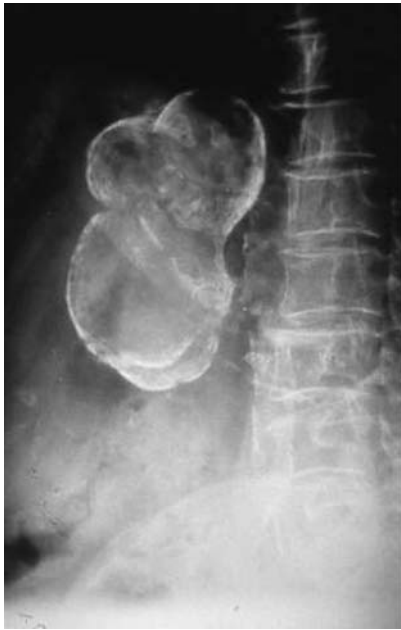

Figure 6. Kyste hydatique calcifié sur une radiographie de l'abdomen sans préparation au niveau de l'aire hépatique.

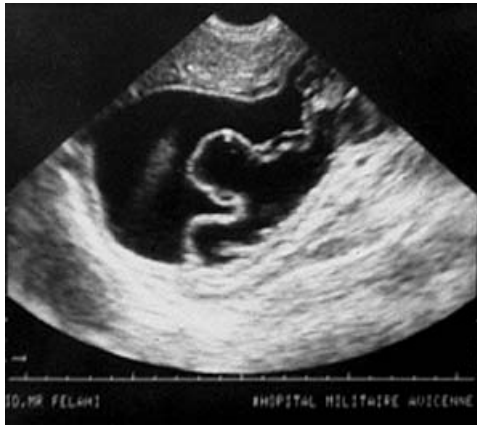

Figure 7. Échographie hépatique montrant un kyste hydatique avec une membrane prolifère décollée et flottante.

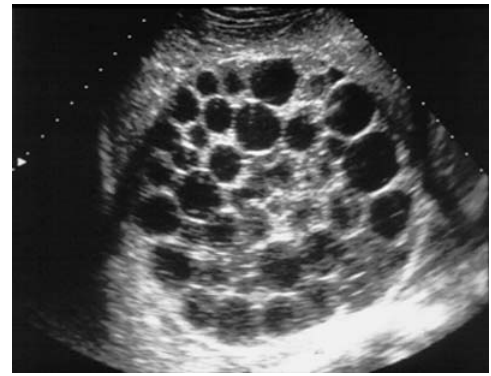


Figure 8. Échographie hépatique montrant un kyste hydatique avec une image de multiples vésicules filles en « sac de billes » ou en « nid d'abeilles ».

responsable d'un cône d'ombre postérieur majeur qui ne permet plus l'étude de la lésion et nécessite d'autres techniques d'imagerie.

Le doppler ne montre jamais d'hypervascularisation in situ ou dans la paroi. En revanche, les vaisseaux comprimés, refoulés en périphérie, dans le tissu sain adjacent, peuvent présenter des vitesses modérément accélérées, par sténose extrinsèque. La sensibilité de cet examen est estimée aux alentours de 90 à 95 %, [42, 43]

Plusieurs classifications opérationnelles (Tableau 6) reflétant l'évolution naturelle de la maladie ont été proposées. Pour autant, on ne peut établir une corrélation parfaite entre chronologie et aspect morphologique.

La *tomodensitométrie* (TDM) permet d'apprécier la localisation, la taille, et la structure des kystes. La TDM peut aussi suivre l'évolution des lésions pendant le traitement et détecter les récurrences. [44] C'est un examen plus sensible que l'échographie (95 à 100 %). [42, 43] La TDM est le meilleur examen pour déterminer le nombre, la taille et le site des lésions extra-hépatiques. Elle peut être supérieure pour retrouver des complications comme une infection ou une rupture intrabiliaire. [45]

La *résonance magnétique* (IRM) n'a pas d'avantage majeur sur la TDM pour les kystes hépatiques ou pulmonaires à l'exception du diagnostic topographique en cas d'envahissement veineux intra- ou extra-hépatique. [46] L'IRM permet de mieux délimiter les contours du kyste que la TDM et de diagnostiquer plus rapidement certaines complications infectieuses ou biliaires (kystes communicants). [47-49]

Tableau 6.

Classification des images échographiques observées dans l'échinococcose kystique.

Classification de Gharbi et al. [94]	Classification de l'OMS (WHO Informal Working Group on Echinococcosis) [77]	Regroupement
Type 1 : Image liquide pure	Type CE1 Type CE2	Groupe 1 : ACTIF Kystes en développement et kystes > 2 cm fertiles
Type 3 : Présence de vésicules endocavitaires (il s'agit de vésicules filles provenant de la transformation d'un scolex, flottant dans le kyste hydatique)	Type CE3	
Type 2 : Décollement partiel ou total des membranes	Type CE4	Groupe 2 : TRANSITIONNEL Début de la dégénération, mais il reste encore des protoscolex viables.
Type 4 : Lésion focale solide	Type CE5	Groupe 3 : INACTIF Kystes dégénérés totalement ou partiellement calcifiés. Ils ne contiennent plus de protoscolex.
Type 5 : Lésion calcifiée (calcifications en masse)		
	Type CL (<i>cystic lesion</i>) : kystes simples sans aspect pathognomonique d'échinococcose kystique, qui peuvent être d'authentiques kystes hydatiques ou le plus souvent des kystes biliaires simples en zone non endémique.	

OMS : Organisation mondiale de la santé.

Pronostic

Une étude a rapporté le devenir de 33 patients avec des kystes hépatiques asymptomatiques. Quinze pour cent ont été opérés 10 à 12 ans après le diagnostic initial. Parmi les patients non opérés, 75 % restèrent asymptomatiques et, pour 57 % d'entre eux, la taille du kyste n'a pas varié. La progression moyenne de la taille du kyste était estimée à 0,7 cm par an.^[50] Les calcifications se développent en 5 à 10 ans. Il s'agit de kystes dégénérés (non viables). Ce mode évolutif est habituel pour les kystes hépatiques, plus rare pour les kystes pulmonaires. Les kystes osseux ne se calcifient jamais.

Diagnostic positif

Les arguments indirects du diagnostic reposent sur la *sérologie*. La réaction immunologique de l'hôte est habituellement faible. Il s'agit principalement d'anticorps IgG. Les IgM et les IgE décroissent rapidement après le traitement. Les tests sérologiques reposent sur deux techniques complémentaires, l'une qualitative, l'autre quantitative. Les méthodes qualitatives comportent l'immunoélectrophorèse et surtout l'électrosynérèse, plus rapide (3 à 5 heures) et moins consommatrice d'antigène. Il s'agit de réactions de précipitation en gélose qui mettent en présence un antigène soluble purifié préparé à partir de liquide hydatique et le sérum du patient. La positivité est définie par la présence d'arcs de précipitation (de 1 à 15). Cependant, c'est la présence de l'arc 5, spécifique de la fraction majeure d'*E. granulosus* qui affirme le diagnostic d'hydatidose. La spécificité est excellente (supérieure à 90 %), mais la sensibilité est insuffisante (inférieure à 80 %). L'arc 5 a également été retrouvé chez des patients atteints d'échinococcose alvéolaire ou de cysticercose.^[51] Les méthodes quantitatives sont représentées par l'hémagglutination indirecte, l'immunofluorescence indirecte utilisant un antigène figuré (coupe à congélation de scolex ou de membrane prolifère) et surtout les réactions immunoenzymatiques (Elisa) utilisant un antigène purifié (fraction 5). Ces méthodes sont sensibles et spécifiques.

En couplant la méthode qualitative et quantitative, la sensibilité et la spécificité sont comprises entre 90 et 95 %.^[52]

Des réactions faussement positives (rares) peuvent se voir en cas d'autres helminthiases (neurocysticercose), de cancer, ou de désordres immunitaires. A contrario, des réactions faussement négatives sont possibles. Elles sont dues à des kystes calcifiés inactifs ou non immunogènes, éventuellement à un déficit immunitaire humoral.

La surveillance sérologique des malades permet de contrôler l'efficacité du traitement. Il existe une augmentation du titre des anticorps qui peuvent même apparaître en cas de négativité initiale dans les 6 semaines qui suivent l'intervention, puis une lente décroissance jusqu'à la négativité qui survient entre 1 et 5 ans. Une réascension du taux des anticorps peut être en faveur d'une échinococcose secondaire.

Le diagnostic direct repose sur la *mise en évidence des protoscolex* ou d'une membrane hydatide au cours d'une aspiration percutanée ou d'une biopsie. Les kystes viables ont un liquide clair, une pression intrakystique élevée, et des protoscolex à l'examen. Au contraire, le kyste non viable présente un liquide louche, une pression faible et pas de scolex détectable. L'aspiration percutanée doit être réservée à des situations où les autres méthodes diagnostiques ne sont pas concluantes en raison du risque potentiel de choc anaphylactique et de dissémination secondaire de l'infection. L'aspiration doit être échoguidée après mise en route d'un traitement antiparasitaire.^[53-55]

En cas de rupture intrabronchique, il est possible de détecter des scolex dans les crachats ou le lavage bronchoalvéolaire.

Actuellement les *techniques par PCR* sont du domaine de la recherche. Elles pourraient, dans l'avenir, avoir un rôle dans le diagnostic et la détermination de l'espèce.^[56]

Traitement

Le traitement du kyste hydatique est longtemps resté purement chirurgical. L'apparition récente d'autres possibilités thérapeutiques amène une ère nouvelle dans la prise en charge de cette affection.^[31]



Figure 9. Pièce opératoire de kystectomie hépatique totale.

Traitement chirurgical

Pour les patients qui peuvent le tolérer, et dans le cas où le kyste est facilement accessible, le traitement chirurgical est le traitement de choix. Cela permet une guérison dans 90 % des cas.

Le traitement chirurgical doit répondre à trois objectifs :

- stérilisation et ablation du parasite, premier temps commun à toutes les techniques ;
 - suppression de la cavité résiduelle qui est partielle avec les méthodes conservatrices et complète avec les méthodes radicales ;
 - enfin, identification, traitement des fistules biliaires, contrôle de la vacuité de la voie biliaire principale.
- Les indications ont été récemment redéfinies.^[57] Il s'agit :
- de kyste hépatique de diamètre supérieur à 10 cm ;
 - de kyste infecté ;
 - de localisation pulmonaire : kyste rénal, osseux, intracérébral ou d'un autre organe.

Les contre-indications sont le mauvais état général, un âge avancé, la grossesse, l'existence d'une multikystose ou de kystes d'accès difficile, enfin les kystes calcifiés ou morts.

Les techniques chirurgicales du kyste hépatique comportent d'abord une exploration peropératoire. La cavité péritonéale est examinée à la recherche de greffes péritonéales. Ce bilan est complété par une échographie peropératoire qui précise les rapports pariétaux du kyste avec les pédicules vasculaires et biliaires et permet de choisir la technique adaptée. Il faut ensuite protéger la cavité abdominale en excluant la zone opératoire du reste de l'abdomen par des champs imbibés de solution parasiticide (sérum salé hypertonique, cétrimide, ou éthanol), pour éviter toute dissémination de scolex. Le kyste est ponctionné sur son dôme par un gros trocart et vidé par une forte aspiration. L'ouverture du périkyte permet ensuite l'évacuation des débris hydatiques et de la membrane prolifère. On procède alors au nettoyage du périkyte à l'aide d'une compresse imbibée de solution scolicide.

Il existe des méthodes conservatrices, mais aussi des méthodes radicales. Elles permettent à la fois de traiter la totalité de la cavité résiduelle et d'assurer une biliostase parfaite.

Plusieurs techniques sont employées :

- la périkysectomie totale : cette méthode permet de réséquer la totalité du périkyte ou adventice, à kyste fermé ou plus souvent ouvert (Fig. 9). Le risque principal est hémorragique ;
- la périkysectomie subtotal ou partielle : elle laisse un fond de coquetier en place au contact des gros pédicules de façon à éviter une hémorragie cataclysmique ;
- la périkystorésection : c'est une technique procédant à la fois de l'hépatectomie par les ligatures réglées et de la périkysectomie ;
- enfin les hépatectomies réglées.

En cas de kyste pulmonaire, les techniques chirurgicales consistent le plus souvent en une lobectomie.

Traitement percutané (ponction – aspiration – injection – réaspiration)

L'innocuité de la ponction accidentelle de kyste a ouvert la voie vers une nouvelle méthode thérapeutique. La technique ponction – aspiration – injection – réaspiration (PAIR) consiste en :

- ponction du kyste sous contrôle échographique et mise en place d'un cathéter pour permettre une aspiration plus efficace ;
- aspiration tout d'abord d'un contenu de 10 à 15 ml de liquide hydatique pour confirmer le diagnostic et rechercher une fistule kystobiliaire qui contre-indique la suite du geste. Aspiration ensuite de tout le contenu du kyste ;
- injection d'un produit scolicide (sérum salé hypertonique ou éthanol) laissé en place pendant 20 minutes ;
- réaspiration de toute la solution scolicide sous contrôle échographique.

L'efficacité du traitement est jugée sur le décollement de l'endokyste. Le malade doit recevoir de l'albendazole 4 heures avant la ponction et poursuivre le traitement pendant 2 à 4 semaines. Toutes les mesures pour prévenir un choc anaphylactique doivent être prises. Une surveillance hospitalière est nécessaire après la PAIR.

Les complications graves sont de 6 %. [58, 59] La durée d'hospitalisation est moindre par rapport à l'acte chirurgical (3 jours contre 14 jours). Certains auteurs ont même proposé que la PAIR soit le traitement de première ligne des kystes hépatiques non compliqués dans les pays en voie de développement. [60-63] Cependant, actuellement, il n'y a pas de grandes études prospectives comparant le traitement chirurgical et cette technique. Les études de suivi sont rares. [64-66]

L'Organisation mondiale de la santé (OMS) a organisé une table ronde sur la technique PAIR dont les résultats sont accessibles sur le site <http://www.medicalweb.it/aumi/echinonet>. Ce groupe a centralisé 795 kystes traités par PAIR. Le groupe rapporte un taux de complications inférieur à 15 % dont 14 % sont mineures. Les complications majeures sont un choc anaphylactique, un essaimage secondaire dans 1 % des cas, un décès (0,1 %). Deux patients ont été opérés après échec du traitement. Une récurrence a été notée dans 1,6 % des cas, bien que la majorité des patients eût été suivie pendant moins de 5 ans.

Traitement médical

Ce sont les dérivés benzimidazolés (BZD) qui présentent une efficacité contre l'hydatidose. Il existe le mébendazole (MBZ) (Vermox®) et l'albendazole (ABZ) (Zentel®). Leur action sur les parasites extra-intestinaux nécessite de fortes doses administrées de manière prolongée en raison d'une mauvaise biodisponibilité. L'administration d'ABZ à une posologie de 10 à 12 mg kg⁻¹j⁻¹ est recommandée. Le traitement habituel est fixé entre 3 et 6 mois par cure de 28 jours entrecoupée d'une semaine libre pour des raisons de toxicité, bien que certains auteurs aient montré qu'un traitement continu n'augmentait pas le risque toxique et que l'efficacité pouvait même être supérieure. [67, 68] La tolérance de l'ABZ, administré au long cours, n'est pas bonne. Deux tiers des patients présentent un effet secondaire : hypertransaminasémie qui incite à arrêter le traitement une fois sur trois ou risque de neutropénie et d'alopécie. Le premier trimestre de la grossesse est une contre-indication formelle au traitement.

Dans le traitement du kyste hépatique, les études confirment la supériorité de l'ABZ par rapport au MBZ. Globalement, l'ABZ entraîne une guérison dans 30 % des cas, une réduction de la taille du kyste dans 30 à 50 % des cas, une absence de réponse dans 20 à 40 % des cas. [32, 69] Les facteurs prédictifs de bonne réponse semblent être le jeune âge du sujet, le caractère récent des kystes. Le traitement médical reste la meilleure option en cas de kystes multiples ou disséminés.

Dans les localisations extra-hépatiques, peu d'études se sont intéressées au traitement médical. En cas de kyste pulmonaire, une étude contrôlée a montré une supériorité en termes de guérison ou d'amélioration des BZD par rapport au placebo (91 contre 25 %). [70] En cas d'atteinte osseuse, le traitement par BZD est décevant, seuls les petits kystes (< 8 cm) et les kystes

récents ont de meilleures chances de répondre. [67, 71] Les kystes cérébraux répondent bien au traitement.

Prévention

La prévention consiste à interrompre le cycle du parasite, en évitant la dissémination des œufs par le chien. Cela signifie d'éviter le contact étroit avec les chiens, de ne pas accepter le léchage, d'éviter de caresser l'animal en zone de forte transmission. Le lavage soigneux des légumes et des produits frais peut aussi réduire la contamination.

La lutte peut passer de l'élimination systématique des chiens sauvages, au traitement antiparasitaire des chiens par Praziquantel (Droncit®), très efficace et bien toléré.

Un vaccin (Vaccin EG95®) contenant un antigène purifié recombinant de l'oncosphère parasitaire a été testé chez l'animal (moutons, bovins, oies) avec des résultats encourageants (protection estimée à 95 %). [72]

Échinococcose alvéolaire

Une seule et même espèce, *E. multilocularis*, est considérée comme responsable de la maladie.

Cycle évolutif (Tableau 5)

L'hôte définitif est principalement le renard ++, mais aussi le chien, et le chat (accessoirement). Dans les zones boréales, il s'agit du loup et des chiens de traîneau.

Les hôtes intermédiaires sont représentés par les rongeurs sauvages. En France, ce sont les campagnols ++, *Microtus arvalis* (campagnol des champs) et *Arvicola terrestris* (rat taupier).

Les rongeurs granivores se contaminent en ingérant des baies et graines souillées par les excréments des renards parasités véhiculant les œufs. Le renard (et le loup) s'infestent en dévorant les rongeurs (un renard ingère plusieurs centaines de rongeurs par an). Le cycle sauvage est donc établi entre renard et rongeur. Un cycle domestique est assuré par le chien (chiens de chasse) qui dévore des rongeurs dans les zones rurales proches des forêts. Le chat peut jouer le même rôle, mais c'est un hôte définitif très peu réceptif. Exceptionnellement, des chiens ont été trouvés porteurs de la larve hydatide, sans doute après ingestion d'œufs par coprophagie et jouant le même rôle d'intermédiaire.

L'homme se contamine :

- soit par l'ingestion de baies, fruits, et végétaux sauvages comestibles : myrtilles, fraises des bois, champignons, pissenlits, légumes de potager dans les fermes proches de forêts et fréquentées la nuit par les renards (présence attractive de poulaillers) ;
- soit par manipulation des fourrures ou dépeçage des renards (en France, dans les régions de l'Est, 30 à 40 % des renards sont parasités) ;
- soit par contact avec le chien ++, relais entre le cycle sauvage et domestique.

Ce dernier mode de contamination humaine est certainement le plus efficace.

L'hydatide chez l'homme est principalement localisée dans le foie. L'homme est en fait peu réceptif à *E. multilocularis*, et très souvent, les embryons hexacanthes commencent à se vésiculiser, puis dégèrent. La larve a un aspect polycyclique. La cuticule anhiste périphérique est discontinue, et la membrane prolifère s'infiltre dans le parenchyme hépatique de façon anarchique. L'ensemble de la larve est donc très ramifié avec un aspect polyvésiculaire. Le liquide hydatique d'aspect gélinifé est souvent en contact avec le parenchyme hépatique qu'il nécrose. La réaction de défense au niveau du parenchyme hépatique provoque une fibrose disséminée enserrant de façon discontinue les multiples vésicules (aspect « pain d'épices » à l'examen histologique) (Fig. 10).

La larve très peu fertile contient peu de protoscolex.

La répartition géographique est représentée dans le Tableau 5. En France, les foyers sont localisés en Franche-Comté, dans le Doubs, la Lorraine, les Ardennes, les Alpes du Nord, l'Auvergne (quelques cas).

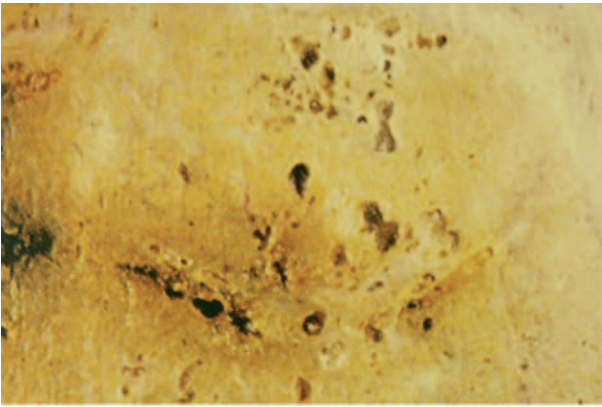


Figure 10. Échinococcose alvéolaire/pièce anatomique de foie parasité en « pain d'épices ».

Manifestations cliniques

L'évolution se fait à bas bruit pendant de nombreuses années (jusqu'à 10-15 ans après la contamination) à la manière d'un cancer du foie (envahissement de proche en proche des vaisseaux, des voies biliaires et du parenchyme hépatique). Comme pour l'hydatidose, l'affection est révélée soit par une lésion volumineuse, soit une complication liée à l'extension ou à la compression des structures vasculaires ou biliaires.

Hépatomégalie

L'hépatomégalie est parfois très importante, d'allure pseudo-tumorale, dure, irrégulière. Elle traduit parfois seulement l'hypertrophie compensatrice du foie. Sa découverte, avec un état général conservé, doit faire évoquer le diagnostic en zone d'endémie. [73] Dans une série franc-comtoise de 117 cas, l'hépatomégalie isolée était le mode de révélation de l'échinococcose alvéolaire dans 23 % des cas au cours de la période 1972-1982, et de 14 % pour la période 1983-1993. [74]

Ictère

L'ictère est un symptôme révélateur moins fréquent (25 % des cas pour la période 1983-1993 contre 43 % pour la période 1972-1982). [73] Il peut s'agir d'un ictère d'allure pseudonéoplasique lié à l'envahissement de la convergence biliaire par le processus parasitaire ou d'épisodes angiocholiques liés soit à la mise en communication de la lésion avec la lumière des voies biliaires (à l'origine d'une infection bactérienne ou de la migration de débris parasitaires), soit à la présence de calculs pigmentaires développés en amont d'une sténose parasitaire. L'ictère peut s'accompagner d'un prurit lié à la cholestase. [74]

Douleurs abdominales

Les douleurs abdominales sont le mode de révélation dans 26 % des cas. [73] De fait, l'interrogatoire retrouve dans 80 % des cas la notion de douleurs abdominales chroniques dans les années précédant le diagnostic.

Complications

Une vomique bilieuse est possible par rupture du kyste dans les voies biliaires. Le kyste peut s'étendre aux organes de voisinage. L'EA peut être à l'origine d'abcès hépatiques : surinfection d'une poche de nécrose centroparasitaire. Les compressions (ou l'envahissement) peuvent être un mode de révélation. Selon les localisations de la lésion, il peut s'agir d'un syndrome de Budd-Chiari aigu ou chronique par atteinte des veines sus-hépatiques ou d'un tableau d'hypertension portale ou cave.

L'EA peut se développer dans d'autres organes que le foie, par dissémination sanguine. Les métastases pulmonaires sont retrouvées dans 20 % des cas lors de l'évaluation initiale d'extension, elles révèlent l'infection dans 5 % des cas. Les métastases cérébrales sont exceptionnelles (1 % des cas) et concernent surtout des patients présentant aussi des métastases pulmonaires ou sous traitement immunosuppresseur. [73, 75]

Examens paracliniques

Échographie

En échographie, l'aspect habituel est celui d'un processus expansif intrahépatique d'allure pseudonéoplasique, à prédominance hyperéchogène, de contours irréguliers, mal définis. [76] Les alvéoles sont de trop petite taille pour être distinguées. Les zones de nécrose sont de siège central et d'aspect trans-sonore d'allure pseudoliquidienne. Les calcifications se présentent soit sous forme d'amas nodulaire, avec cône d'ombre acoustique postérieur net, soit sous la forme d'un semis de microcalcifications. L'extension biliaire peut être précisée, ainsi que le retentissement d'amont (dilatation des voies biliaires intrahépatiques), de même que l'extension locorégionale (coulée pédiculaire, rétropéritonéale, localisation surrénalienne ou splénique). L'association au Doppler couleur permet d'évaluer le retentissement vasculaire, portal, sus-hépatique et cave inférieur. Les formes atypiques d'échinococcose alvéolaire sont essentiellement représentées par :

- des formes focales homogènes correspondant à des lésions débutantes (nodule de petite taille, inférieure à 2 cm, soit hypoéchogène, soit plus souvent hyperéchogène, pouvant faire porter à tort le diagnostic d'angiome) ;
- des formes calcifiées habituellement de petite taille correspondant à des formes abortives ;
- des formes pseudokystiques dues à une nécrose centrale massive ne laissant en périphérie qu'une fine couronne de tissu périlésionnel partiellement calcifié. [74]

Tomodensitométrie

La tomodensitométrie est la meilleure technique pour visualiser et étudier les zones lésionnelles masquées en échographie par les calcifications. L'aspect typique est celui d'une masse hépatique, souvent unique, globalement hypodense par rapport au reste du parenchyme normal avant injection de produit de contraste, de contenu hétérogène, ne se rehaussant pas du tout, ou très faiblement, en périphérie, après injection. [76, 77]

Résonance magnétique

En résonance magnétique, les multiples vésicules parasitaires, infracentimétriques, peuvent être visualisées en hypersignal (en pondération T2) ; l'image en « rayon de miel » est pathognomonique de l'affection et peut permettre d'identifier les formes débutantes. C'est aussi une excellente technique pour visualiser les envahissements vasculaires cave et sus-hépatiques et l'extension de contiguïté.

Examens biologiques non spécifiques

Les examens biologiques non spécifiques retrouvent une leucopénie ou une thrombopénie, une légère hyperéosinophilie et des anomalies du bilan hépatique. Aucun ne permet le diagnostic. Dans 50 % des cas, on note une hypergammaglobulinémie, et une augmentation des IgE.

Examens biologiques spécifiques

Les examens biologiques spécifiques sont représentés par les tests sérologiques. Du fait des communautés antigéniques avec *E. granulosus*, les tests sérologiques utilisant un antigène hydatique sont généralement positifs chez les patients atteints d'EA. Ces tests sont plus fiables avec *E. multilocularis* qu'avec *E. granulosus* avec une sensibilité et une spécificité entre 95 et 100 %. [78] La surveillance du titre des anticorps est importante au cours du traitement. Les anticorps disparaissent plusieurs années après une intervention chirurgicale et restent positifs à vie après un traitement chirurgical. [79] Une récurrence est associée à une réascension des anticorps. Pour le diagnostic d'EA, un test immunoenzymatique (Elisa) utilisant deux antigènes spécifiques d'*E. multilocularis*, un antigène purifié Em-2 et un antigène brut a été développé. Il permet de bien différencier *E. multilocularis* de *E. granulosus*. Par ailleurs, certaines études ont souligné son intérêt dans le suivi des malades traités. [78, 80] Un nouveau test sérologique utilisant un nouvel antigène Em2+, associant l'antigène Em2 et un antigène recombinant d'*E. multilocularis*, l'antigène II/3.10, permet d'obtenir une meilleure sensibilité et

spécificité, 97 et 99 % respectivement. Ce test est utile pour détecter des récidives postopératoires. [81, 82] Un nouvel antigène a été testé en test Elisa. Il s'agit d'un antigène de 18 KD (Em18) issu d'un protoscolex d'*E. multilocularis*. Ce test est hautement sensible et spécifique. [83] Il permet d'affirmer la viabilité ou non du parasite. [82]

D'autres tests ont été développés : biopsie, nécessaire en cas de sérologie négative, de biologie moléculaire permettant un diagnostic précoce. [84] Une étude a rapporté récemment l'intérêt de la tomographie à émission de positrons (FDG-PET). Les kystes viables prennent le contraste, a contrario, des kystes inactifs qui n'ont aucune activité métabolique et ne prennent pas le contraste. [85]

Pronostic

Sans traitement, 90 % des patients décèdent en 10 ans après le début des symptômes, 100 % à 15 ans. [32]

Traitement

Le traitement de l'échinococcose alvéolaire est moins efficace que dans la forme cystique de la maladie, en partie en raison du retard diagnostique qui rend les lésions inopérables. Le dépistage précoce des populations à haut risque d'échinococcose alvéolaire permettrait d'améliorer le pronostic.

Traitement chirurgical

En cas de lésions localisées, l'hépatectomie partielle est le traitement de choix, suivie d'un traitement médical. Le bilan d'opérabilité dépend du site des lésions, de l'existence de métastases à distance et de l'état général du patient. Les interventions palliatives visant seulement à réduire la masse parasitaire peuvent permettre une meilleure réponse au traitement médical. La mortalité postopératoire est estimée à moins de 5 %. Même après un traitement radical, un traitement antiparasitaire de 2 ans est recommandé par l'OMS. La surveillance d'éventuelles récidives doit s'étaler sur une dizaine d'années. L'OMS ne préconise pas de traitement antiparasitaire préopératoire. [77]

Traitement médical

En cas d'inopérabilité, ou de résection incomplète, un traitement antiparasitaire de longue durée est recommandé. L'ABZ (10 à 15 mg kg⁻¹ par jour en deux doses journalières) est la molécule la plus utilisée. Le traitement médical permet d'améliorer la qualité et la durée de vie. Approximativement, 50 % des patients répondent au traitement (régression ou stabilisation des lésions). Le taux de survie est estimé entre 53 et 80 % à 15 ans. [86, 87] La durée optimale de traitement n'est pas définie. Un traitement d'au moins 10 ans est recommandé. [32]

Transplantation hépatique

En cas de lésions non résécables, ou d'atteintes hépatiques graves, une transplantation hépatique peut être envisagée. L'immunodépression thérapeutique est associée dans ce cas à des récidives. Ainsi, un traitement antiparasitaire post-transplantation est recommandé. [75]

Prévention

La prévention est plus difficile que dans l'hydatidose étant donné que le cycle parasitaire se déroule majoritairement dans la nature. Le chauffage et, a fortiori, la cuisson des aliments

potentiellement contaminés détruisent les œufs, mais la congélation est sans effet. La prévention individuelle consiste à éviter les contacts avec des hôtes définitifs : sauvages (renards, loups) ou domestiques (chiens, chats). Un traitement prophylactique des animaux domestiques par praziquantel peut aussi être efficace. Une dose mensuelle de praziquantel donnée à des chiens sur une période de 10 ans en Alaska a permis de réduire la contamination. [88] Aucun vaccin n'a été développé contre *E. multilocularis*.

Échinococcoses polykystiques

Cette parasitose est strictement limitée au continent sud-américain, elle est due à deux échinocoques : *E. vogeli* et *E. oligarthrus*. C'est une parasitose rurale, dans des régions très sous-médicalisées. Les cas humains sont sporadiques, provoqués par une zoonose d'animaux sauvages le plus souvent (Tableau 5). Les manifestations cliniques sont intermédiaires entre l'échinococcose alvéolaire et kystique. Le foie est atteint dans la majorité des cas, les poumons dans 15 % des cas. [89] L'invasion progressive du foie et des voies biliaires est à l'origine d'une insuffisance hépatocellulaire, d'une hypertension portale, d'une cirrhose biliaire secondaire. Quelques localisations extrahépatiques ont été décrites pour *E. oligarthrus* (muscle, cœur, yeux). [90] Le diagnostic est sérologique ou par imagerie. La plupart des tests sérologiques disponibles ne peuvent pas faire la différence entre les différentes espèces d'échinocoques. Le traitement est soit chirurgical, soit médical par albendazole. [90]

■ Sparganose

La sparganose est une parasitose rare, qui correspond au développement dans un organisme d'une larve de cestode appelée *Sparganum*. Sur le plan parasitologique, ce terme signifie celui de pléroceroïde qui définit la troisième forme larvaire des pseudophyllidés. En pathologie humaine, la larve appartient au genre *Spirometra*. Sur le plan clinique, les infections du système nerveux central sont les plus graves. Les autres manifestations cliniques sont le plus souvent bénignes, même si parfois leur localisation est responsable de troubles importants. Le premier cas d'infection humaine par une larve de *Sparganum* a été décrit par Manson en 1882. Quatre larves sont pathogènes pour l'homme. *Spirometra mansoni* (synonyme : *S. erinacei*) est la plus fréquente. Elle sévit principalement sur le continent asiatique, mais aussi à Madagascar, en Australie et probablement en Afrique. D'autres larves sont responsables de la sparganose : *S. theileri* (Afrique), *S. mansonioides* (Amérique), *S. proliferum* (Japon, Asie du Sud-Est, rares cas en Amérique).

D'abord décrite en Extrême-Orient du fait des pratiques traditionnelles, la sparganose a été trouvée dans d'autres régions. Il s'agit de quelques rares cas isolés en Amérique, en Europe, et en Afrique.

Biologie (Tableau 7)

La larve de *Sparganum* mesure quelques centimètres et n'est pas segmentée. Le premier hôte intermédiaire est un cyclops. Le deuxième hôte intermédiaire et hôte normal de la larve est un vertébré généralement aquatique (serpent, grenouille, têtard) occasionnellement un mammifère. L'hôte définitif est un carnivore (chat, chien, féliné et canidé sauvage) qui, en les consommant, contracte la parasitose. Une fois ingérée, la larve

Tableau 7.

Parasitose par larve de *Spirometra*.

Cestode	Contamination	Pathologie	Géographie	Hôte définitif	Hôte intermédiaire
<i>Spirometra</i> sp. (<i>S. mansoni</i> +++)	Contact accidentel (œil) avec les tissus de l'hôte intermédiaire et réencapsulation de la pléroceroïde	Oculaire	Extrême-Orient	Chat Chien Canidés et chats sauvages	Grenouilles Serpents

migre un peu partout dans l'organisme, après avoir éventuellement traversé la paroi intestinale. La plupart des cas humains sont rencontrés lorsque le parasite est immobilisé par une réaction tissulaire dans un organe.^[91] La localisation est très variée, de la paroi intestinale elle-même au système nerveux, en passant par le tissu cellulaire sous-cutané et la plupart des organes. Cependant, dans certains cas, la découverte d'un *Sparganum* est accidentelle,^[91] le ver n'entraînant pas de réaction inflammatoire et étant libre, comme cela peut se voir chez les hôtes naturels. Il peut alors atteindre des tailles respectables (jusqu'à 50 cm de long).

Mode de contamination humaine

L'homme se contamine : soit par contact accidentel principalement avec la chair d'un deuxième hôte intermédiaire contaminé en fonction de certaines coutumes régionales de guérisseurs. C'est le cas d'application, sur des lésions cutanées ou oculaires en Asie du Sud-Est, de grenouilles écorchées contaminées. La larve pléroceroïde passe les tissus cutanés ou oculaires et se « réencapsule » plus rarement par l'ingestion de cyclopes contaminés (consommation d'eau souillée) ou plus souvent par la chair d'un deuxième hôte intermédiaire comme le serpent en Asie du Sud-Est.

Manifestations cliniques

Il y a deux formes de sparganose. Les formes non proliférantes (les plus fréquentes) habituellement bénignes, d'évolution lente et de pronostic favorable après traitement. Les formes proliférantes (les plus graves) très rares, invasives et de pronostic défavorable.^[92]

Formes non proliférantes

Les manifestations cliniques sont identiques aussi bien pour *S. mansoni* que pour *S. mansoides*.

Les formes superficielles se présentent sous l'aspect de nodules sous-cutanés, uniques, sensibles à la palpation, à développement long et migrateur. Ces nodules persistent longtemps.

Les formes oculaires sont plus dramatiques. Elles se manifestent par des douleurs du globe oculaire, une irritation conjonctivale, des œdèmes, voire une exophtalmie. Si le nodule se trouve dans la zone périorbitaire, cela peut entraîner un ptosis, une cécité à long terme.

Les formes neurologiques par atteinte du système nerveux central sont les plus bruyantes. Le *Sparganum* peut pénétrer par effraction par les trous foraminés ou par les tissus conjonctifs entourant les vaisseaux ou les nerfs. Les signes cliniques sont variables. Il peut s'agir de céphalées, de crises d'épilepsie généralisées ou focalisées. Des manifestations déficitaires par compression médullaires ont été décrites. Il peut s'agir d'hémiplégies progressives évoluant sur plusieurs années. D'autres localisations ont été décrites : respiratoires, abdominales, scrotales, vésicales (cystite à éosinophile).

Formes proliférantes

Elles sont exceptionnelles (moins de 20 cas décrits dans la littérature) surtout au Japon et en Asie du Sud-Est. Le *Sparganum* de *S. proliferans* est très invasif. Il se propage dans tout l'organisme par contiguïté. Même un morceau de larve laissé lors de l'excision d'un granule peut se répandre et infecter d'autres sites.

Les sites préférentiellement infectés sont le système nerveux central, le muscle, jamais les os. Des nodules multiples, d'où des vers vivants peuvent être extraits, prolifèrent et s'infiltrent dans les tissus, entraînant, à terme, une défaillance des organes atteints.

En raison de la durée de vie des larves (10 à 20 ans), de l'infiltration continue des tissus, et de l'absence de traitement efficace, la mort est inéluctable.

Imagerie

En dehors des atteintes du système nerveux central, il n'y a pas d'image spécifique. En cas d'atteinte du système nerveux central, les nouvelles méthodes d'imagerie ont permis de mieux décrire les lésions cérébrales de sparganose.

En scanographie, les images sans injection montrent des lésions hypodenses au niveau de la substance blanche. Ces lésions peuvent être uni- ou bilatérales. Des images hyperdenses traduisent l'existence de calcifications de certains granulomes. Après injection, les lésions prennent un aspect hypodense, car elles ne sont pas vascularisées avec un rehaussement périphérique. Ces lésions sont mobiles avec le temps. En effet, les images pathologiques bougent avec la migration de la larve.

L'imagerie par résonance magnétique (IRM) est plus sensible dans la détection des anomalies. En signal T1, l'aspect des lésions est plutôt hypo-intense. En signal T2, les lésions sont hyper-intenses en périphérie avec une zone centrale hypo-intense. Après injection de gadolinium, les lésions corticales et sous-corticales prennent un aspect arrondi, nodulaire, ou irrégulier. Une atrophie corticale est souvent associée adjacente au nodule, ainsi qu'une dilatation ventriculaire sans rapport avec une compression.

Diagnostic positif

Le diagnostic peut être confirmé par deux méthodes :

- la méthode directe par la mise en évidence de la larve de *Sparganum* ;
- la méthode indirecte par la recherche d'anticorps anti-*Sparganum* IgG en méthode Elisa avec une sensibilité et une spécificité de 96 %.

Diagnostic différentiel

Il se pose surtout avec les autres granulomatoses infectieuses (tuberculose, paragonimose). La présence de calcifications peut orienter vers une cysticercose. Les signes militent en faveur d'une sparganose sont l'hypodensité de la substance blanche, la dilatation ventriculaire adjacente à la lésion, la présence de nodules simples ou multiples, la mobilité.

Traitement

Le traitement est avant tout chirurgical, et les rares cas inopérables sont résistants aux antihelminthiques disponibles.

La prophylaxie consiste à éviter les eaux douteuses, susceptibles de contenir des cyclopes infectés et aussi à proscrire de l'alimentation les petits vertébrés (grenouilles, serpents, lézards ou petits mammifères) crus ou mal cuits.

■ Cénurose

Plusieurs parasites peuvent être en cause. Ils appartiennent au sous-genre *Multiceps*, qui ne se différencie du genre *Taenia* que par la structure de sa larve. Le cycle général n'est pas différent de celui des ténias responsables des cysticercoses. Quatre espèces sont généralement considérées comme capables d'atteindre accidentellement l'homme (Tableau 8). Il s'agit d'une affection rare, moins de 100 cas décrits.

La cénurose cérébrale se rencontre parfois en Europe, comme en Amérique du Nord. Elle est comparable à la forme de l'hôte normal du parasite responsable *M. multiceps*, mais aussi des formes racémeuses de la cysticercose : c'est donc une parasitose redoutable même si elle demeure rare. Les manifestations cliniques dépendent de la localisation du parasite. Des céphalées, une obnubilation, des crises comitiales sont les signes d'alarme. L'imagerie peut montrer des aspects caractéristiques de la présence de protoscolex dans un kyste qui n'est jamais parenchymateux, mais toujours localisé aux cavités et espaces de circulation du LCR.^[93, 94] Même si la possibilité d'une cestodose larvaire est évoquée, le diagnostic exact n'est posé qu'à l'examen de la pièce opératoire, lorsqu'est constatée la présence de quelques dizaines de protoscolex, souvent visibles,

Tableau 8.Parasitose par larve de *Multiceps*.

Cestode	Contamination	Pathologie	Géographie	Hôte définitif	Hôte intermédiaire
<i>Multiceps multiceps</i>	Péris fécal à partir des excréments des canidés et ingestion accidentelle d'œufs L'homme prend la place de l'hôte intermédiaire	Cerveau Moelle Céil	Cosmopolite	Canidés	Mouton ++ Chèvre Herbivores sauvages
<i>Multiceps serialis</i>		Muscles Tissu sous-cutané	Cosmopolite	Canidés	Lapin Lièvre
<i>M. brauni</i> <i>M. glomeratus</i>		Muscles Tissu sous-cutané	Afrique	Canidés	Rongeurs sauvages Gerbilles

macroscopiquement, sur une vésicule typique d'une larve de cestode, sans vésicules filles. Les caractéristiques de ces protozoaires (taille et aspect des crochets) confirment l'appartenance à telle ou telle espèce.

Des localisations rachidiennes ont aussi été décrites, sans que la distinction avec une cysticercose soit toujours établie avec certitude. De même, des localisations oculaires sont rapportées. La localisation sous-cutanée est la plus fréquente. Elle est bénigne. Il s'agit d'un nodule unique, sous-cutané ou plus profond, généralement thoracique ou dans la paroi abdominale. L'exérèse est facile, la guérison définitive. Le diagnostic positif est fait lors de l'examen histologique de la pièce.

Le traitement est pratiquement toujours chirurgical. Compte tenu des similitudes d'hôtes, les mesures prophylactiques contre l'hydatidose sont très probablement efficaces contre les cénuroses.

■ Références

- White Jr AC, Robinson P, Kuhn R. *Taenia solium* cysticercosis: host-parasite interactions and the immune response. *Chem Immunol* 1997; **66**:209-30.
- Drugs for Parasitic Infections. Medical Letter, <http://www.medletter.com/html/prm.htm>, 2002.
- Flisser A. Taeniasis and cysticercosis due to *Taenia solium*. *Prog Clin Parasitol* 1994; **4**:77-116.
- Botero D, Tanowitz HB, Weiss LM, Wittner M. Taeniasis and cysticercosis. *Infect Dis Clin North Am* 1993; **7**:683-97.
- White Jr AC. Neurocysticercosis: a major cause of neurological disease worldwide. *Clin Infect Dis* 1997; **24**:101-5.
- Medina MT, Rosas E, Rubio-Donnadieu F, Sotelo J. Neurocysticercosis as the main cause of late-onset epilepsy in Mexico. *Arch Intern Med* 1990; **150**:325-7.
- Garcia HH, Gilman R, Martinez M, Tsang VC, Pilcher JB, Herrera G, et al. Cysticercosis as a major cause of epilepsy in Peru. The Cysticercosis Working Group in Peru (CWG). *Lancet* 1993; **341**:197-200.
- Del Brutto OH, Santibanez R, Noboa CA, Aguirre R, Diaz E, Alarcon TA. Epilepsy due to neurocysticercosis: analysis of 203 patients. *Neurology* 1992; **42**:389-92.
- Garcia HH, Del Brutto OH. *Taenia solium* cysticercosis. *Infect Dis Clin North Am* 2000; **14**:97-119.
- Cantu C, Barinagarrementeria F. Cerebrovascular complications of neurocysticercosis. Clinical and neuroimaging spectrum. *Arch Neurol* 1996; **53**:233-9.
- Salazar A, Sotelo J, Martinez H, Escobedo F. Differential diagnosis between ventriculitis and fourth ventricle cyst in neurocysticercosis. *J Neurosurg* 1983; **59**:660-3.
- Coyle C, Wittner M, Tanowitz H. Cysticercosis. In: Guerrant R, Walker D, Weller P, editors. *Tropical infectious diseases: principles, pathogens, and practice*. Philadelphia: Churchill Livingstone; 1999. p. 993.
- Wang CH, Gao SF, Guo YP. Diagnostic significance of eosinophilia of the cerebrospinal fluid in cerebral cysticercosis. *Chin Med J (Engl)* 1993; **106**:282-4.
- Ng SH, Tan TY, Fock KM. The value of MRI in the diagnosis and management of neurocysticercosis. *Singapore Med J* 2000; **41**:132-4.
- Chang KH, Han MH. MRI of CNS parasitic diseases. *J Magn Reson Imaging* 1998; **8**:297-307.
- Martinez HR, Rangel-Guerra R, Arredondo-Estrada JH, Marfil A, Onofre J. Medical and surgical treatment in neurocysticercosis: a magnetic resonance study of 161 cases. *J Neurol Sci* 1995; **130**:25-34.
- Flisser A, Plancarte A, Correa D, Rodriguez-Del-Rosal E, Feldman M, Sandoval M, et al. New approaches in the diagnosis of *Taenia solium* cysticercosis and taeniasis. *Ann Parasitol Hum Comp* 1990; **65**(suppl1):95-8.
- Garcia HH, Herrera G, Gilman RH, Tsang VC, Pilcher JB, Diaz JF, et al. Discrepancies between cerebral computed tomography and western blot in the diagnosis of neurocysticercosis. The Cysticercosis Working Group in Peru (Clinical Studies Coordination Board). *Am J Trop Med Hyg* 1994; **50**:152-7.
- Tsang VC, Brand JA, Boyer AE. An enzyme-linked immunoelectrotransfer blot assay and glycoprotein antigens for diagnosing human cysticercosis (*Taenia solium*). *J Infect Dis* 1989; **159**:50-9.
- Wilson M, Bryan RT, Fried JA, Ware DA, Schantz PM, Pilcher JB, et al. Clinical evaluation of the cysticercosis enzyme-linked immunoelectrotransfer blot in patients with neurocysticercosis. *J Infect Dis* 1991; **164**:1007-9.
- Chang KH, Kim WS, Cho SY, Han MC, Kim CW. Comparative evaluation of brain CT and Elisa in the diagnosis of neurocysticercosis. *AJNR Am J Neuroradiol* 1988; **9**:125-30.
- Shigekawa KY, Mineo JR, de Moura LP, Costa-Cruz JM. Elisa and western blotting tests in the detection of IgG antibodies to *Taenia solium* metacestodes in serum samples in human neurocysticercosis. *Trop Med Int Health* 2000; **5**:443-9.
- Da Silva AD, Quagliato EM, Rossi CL. A quantitative enzyme-linked immunosorbent assay (Elisa) for the immunodiagnosis of neurocysticercosis using a purified fraction from *Taenia solium* cysticerci. *Diagn Microbiol Infect Dis* 2000; **37**:87-92.
- Garcia HH, Parkhouse RM, Gilman RH, Montenegro T, Bernal T, Martinez SM, et al. Serum antigen detection in the diagnosis, treatment, and follow-up of neurocysticercosis patients. *Trans R Soc Trop Med Hyg* 2000; **94**:673-6.
- Ito A, Plancarte A, Ma L, Kong Y, Flisser A, Cho SY, et al. Novel antigens for neurocysticercosis: simple method for preparation and evaluation for serodiagnosis. *Am J Trop Med Hyg* 1998; **59**:291-4.
- Barcelos IS, Mineo JR, de Oliveira Silva DA, Ferreira MS, de Moura LP, Biondi GF, et al. Detection of IgG in cerebrospinal fluid for diagnosis of neurocysticercosis: evaluation of saline and SDS extracts from *Taenia solium* and *Taenia crassiceps* metacestodes by Elisa and immunoblot assay. *Trop Med Int Health* 2001; **6**:219-26.
- Takayanagui OM, Jardim E. Therapy for neurocysticercosis. Comparison between albendazole and praziquantel. *Arch Neurol* 1992; **49**:290-4.
- Garcia HH, Gilman RH, Horton J, Martinez M, Herrera G, Altamirano J, et al. Albendazole therapy for neurocysticercosis: a prospective double-blind trial comparing 7 versus 14 days of treatment. Cysticercosis Working Group in Peru. *Neurology* 1997; **48**:1421-7.
- Sotelo J, Escobedo F, Rodriguez-Carbajal J, Torres B, Rubio-Donnadieu F. Therapy of parenchymal brain cysticercosis with praziquantel. *N Engl J Med* 1984; **310**:1001-7.
- Pal DK, Carpio A, Sander JW. Neurocysticercosis and epilepsy in developing countries. *J Neurol Neurosurg Psychiatry* 2000; **68**:137-43.
- Klotz F, Nicolas X, Debone JM, Garcia JF, Andreu JM. Kyste hydatique du foie. *Encycl Méd Chir (Elsevier SAS, Paris)*. Hépatologie, 7-023-A-10, 2000: 16p.
- Ammann RW, Eckert J. Cestodes. Echinococcus. *Gastroenterol Clin North Am* 1996; **25**:655-89.
- Bhatia G. Echinococcus. *Semin Respir Infect* 1997; **12**:171-86.

- [34] Alehan D, Celiker A, Aydingoz U. Cardiac hydatid cyst in a child: diagnostic value of echocardiography and magnetic resonance imaging. *Acta Paediatr Jpn* 1995;**37**:645-7.
- [35] Sinha PR, Jaipuria N, Avasthey P. Intracardiac hydatid cyst and sudden death in a child. *Int J Cardiol* 1995;**51**:293-5.
- [36] Unal M, Tuncer C, Serce K, Bostan M, Erem C, Gokce M. A cardiac giant hydatid cyst of the interventricular septum masquerading as ischemic heart disease: role of MR imaging. *Acta Cardiol* 1995;**50**:323-6.
- [37] Altinors N, Senveli E, Donmez T, Bavbek M, Kars Z, Sanli M. Management of problematic intracranial hydatid cysts. *Infection* 1995;**23**:283-7.
- [38] Abelanet R, Forest M, Palangie A, Meary R, Tomeno B, Languelin A. Echinococcosse osseuse. À propos de 6 observations. *Ann Anat Pathol (Paris)* 1975;**20**:133-48.
- [39] Nasseh GA. Hydatid disease in bone and joint. *J Trop Med Hyg* 1975;**78**:243-4.
- [40] Brown RA, Millar AJ, Steiner Z, Krige JE, Burkimsher D, Cywes S. Hydatid cyst of the pancreas--a case report in a child. *Eur J Pediatr Surg* 1995;**5**:121-3.
- [41] Gelman R, Brook G, Green J, Ben-Itzhak O, Nakhoul F. Minimal change glomerulonephritis associated with hydatid disease. *Clin Nephrol* 2000;**53**:152-5.
- [42] Dhar P, Chaudhary A, Desai R, Agarwal A, Sachdev A. Current trends in the diagnosis and management of cystic hydatid disease of the liver. *J Commun Dis* 1996;**28**:221-30.
- [43] Safioleas M, Misiakos E, Manti C, Katsikas D, Skalkas G. Diagnostic evaluation and surgical management of hydatid disease of the liver. *World J Surg* 1994;**18**:859-65.
- [44] El-Tahir MI, Omojola MF, Malatani T, Al-Saigh AH, Ogunbiyi OA. Hydatid disease of the liver: evaluation of ultrasound and computed tomography. *Br J Radiol* 1992;**65**:390-2.
- [45] Kervancioglu R, Bayram M, Elbeyli L. CT findings in pulmonary hydatid disease. *Acta Radiol* 1999;**40**:510-4.
- [46] Marani SA, Canossi GC, Nicoli FA, Alberti GP, Monni SG, Casolo PM. Hydatid disease: MR imaging study. *Radiology* 1990;**175**:701-6.
- [47] Von Sinner WN, Rifai A, Te Strake L, Sieck J. Magnetic resonance imaging of thoracic hydatid disease. Correlation with clinical findings, radiography, ultrasonography, CT and pathology. *Acta Radiol* 1990;**31**:59-62.
- [48] Morris DL, Buckley J, Gregson R, Worthington BS. Magnetic resonance imaging in hydatid disease. *Clin Radiol* 1987;**38**:141-4.
- [49] Taourel P, Marty-Ane B, Charasset S, Mattei M, Devred P, Bruel JM. Hydatid cyst of the liver: comparison of CT and MRI. *J Comput Assist Tomogr* 1993;**17**:80-5.
- [50] Frider B, Larrieu E, Odrozola M. Long-term outcome of asymptomatic liver hydatidosis. *J Hepatol* 1999;**30**:228-31.
- [51] Watte P, Capron M, Bekhti A, Capron A. Le diagnostic immunologique de l'hydatidose : 139 cas. *Nouv Presse Med* 1980;**9**:305-9.
- [52] Nozais JP, Danis M, Loisy M, Gentilini M. Diagnostic sérologique de l'hydatidose : 235 cas. *Pathol Biol* 1985;**33**:238-42.
- [53] Khuroo MS, Dar MY, Yattoo GN, Zargar SA, Javid G, Khan BA, et al. Percutaneous drainage versus albendazole therapy in hepatic hydatidosis: a prospective, randomized study. *Gastroenterology* 1993;**104**:1452-9.
- [54] Filice C, Di Perri G, Strosselli M, Pirola F, Brunetti E, Dughetti S, et al. Parasitological findings in percutaneous drainage of human hydatid liver cysts. *J Infect Dis* 1990;**161**:1290-5.
- [55] Giorgio A, Tarantino L, Francica G, Mariniello N, Aloisio T, Soscia E, et al. Unilocular hydatid liver cysts: treatment with US-guided, double percutaneous aspiration and alcohol injection. *Radiology* 1992;**184**:705-10.
- [56] Gottstein B. Molecular and immunological diagnosis of echinococcosis. *Clin Microbiol Rev* 1992;**5**:248-61.
- [57] Guidelines for treatment of cystic and alveolar echinococcosis in humans. WHO Informal Working Group on Echinococcosis. *Bull WHO* 1996;**74**:231-8.
- [58] Filice C, Brunetti E. Echo-guided diagnosis and treatment of hepatic hydatid cysts. *Clin Infect Dis* 1997;**25**:169-71.
- [59] Debonne JM, Legall P, Rey P, Coton T, Carre D, Guisset M, et al. Les modalités thérapeutiques de l'hydatidose hépatique : progrès ou révolution? *Med Trop* 1997;**57**:327-34.
- [60] Schantz PM. Editorial response: treatment of cystic echinococcosis: improving but still limited. *Clin Infect Dis* 1999;**29**:310-1.
- [61] Crippa FG, Bruno R, Brunetti E, Filice C. Echinococcal liver cysts: treatment with echo-guided percutaneous puncture PAIR for echinococcal liver cysts. *Ital J Gastroenterol Hepatol* 1999;**31**:884-92.
- [62] Akhan O, Ozmen MN. Percutaneous treatment of liver hydatid cysts. *Eur J Radiol* 1999;**32**:76-85.
- [63] Filice C, Brunetti E. Use of PAIR in human cystic echinococcosis. *Acta Trop* 1997;**64**:95-107.
- [64] Khuroo MS, Wani NA, Javid G, Khan BA, Yattoo GN, Shah AH, et al. Percutaneous drainage compared with surgery for hepatic hydatid cysts. *N Engl J Med* 1997;**337**:881-7.
- [65] Akhan O, Ozmen MN, Dincer A, Sayek I, Gocmen A. Liver hydatid disease: long-term results of percutaneous treatment. *Radiology* 1996;**198**:259-64.
- [66] Acunas B, Rozanes I, Celik L, Minareci O, Acunas G, Alper A, et al. Purely cystic hydatid disease of the liver: treatment with percutaneous aspiration and injection of hypertonic saline. *Radiology* 1992;**182**:541-3.
- [67] Teggi A, Lastilla MG, De Rosa F. Therapy of human hydatid disease with mebendazole and albendazole. *Antimicrob Agents Chemother* 1993;**37**:1679-84.
- [68] Luchi S, Vincenti A, Messina F, Parenti M, Scasso A, Campatelli A. Albendazole treatment of human hydatid tissue. *Scand J Infect Dis* 1997;**29**:165-7.
- [69] Horton RJ. Albendazole in treatment of human cystic echinococcosis: 12 years of experience. *Acta Trop* 1997;**64**:79-93.
- [70] Keshmiri M, Baharvahdat H, Fattahi SH, Davachi B, Dabiri RH, Baradaran H, et al. A placebo controlled study of albendazole in the treatment of pulmonary echinococcosis. *Eur Respir J* 1999;**14**:503-7.
- [71] Todorov T, Mechkov G, Vutova K, Georgiev P, Lazarova I, Tonchev Z, et al. Factors influencing the response to chemotherapy in human cystic echinococcosis. *Bull WHO* 1992;**70**:347-58.
- [72] Heath DD, Jensen O, Lightowlers MW. Progress in control of hydatidosis using vaccination--a review of formulation and delivery of the vaccine and recommendations for practical use in control programmes. *Acta Trop* 2003;**85**:133-43.
- [73] Bresson-Hadni S, Vuitton DA, Bartholomot B, Heyd B, Godart D, Meyer JP, et al. A twenty-year history of alveolar echinococcosis: analysis of a series of 117 patients from eastern France. *Eur J Gastroenterol Hepatol* 2000;**12**:327-36.
- [74] Bresson-Hadni S, Vuitton DA. Echinococcoses. *Rev Prat* 2001;**51**:2091-8.
- [75] Bresson-Hadni S, Koch S, Beurton I, Vuitton DA, Bartholomot B, Hrusovsky S, et al. Primary disease recurrence after liver transplantation for alveolar echinococcosis: long-term evaluation in 15 patients. *Hepatology* 1999;**30**:857-64.
- [76] Reuter S, Nussle K, Kolokythas O, Haug U, Rieber A, Kern P, et al. Alveolar liver echinococcosis: a comparative study of three imaging techniques. *Infection* 2001;**29**:119-25.
- [77] Eckert J, Gemmel MA, Meslin FX, Pawlawski ZS. *WHO/OIE manual on echinococcosis in humans and animals: a public health problem of global concern*. Paris: OIE; 2001 p. 261.
- [78] Lanier AP, Trujillo DE, Schantz PM, Wilson JF, Gottstein B, McMahon BJ. Comparison of serologic tests for the diagnosis and follow-up of alveolar hydatid disease. *Am J Trop Med Hyg* 1987;**37**:609-15.
- [79] Schantz PM, Wilson JF, Wahlquist SP, Boss LP, Rausch RL. Serologic tests for diagnosis and post-treatment evaluation of patients with alveolar hydatid disease (*Echinococcus multilocularis*). *Am J Trop Med Hyg* 1983;**32**:1381-6.
- [80] Gottstein B, Deplazes P, Eckert J, Muller B, Schott E, Helle O, et al. Serological (Em2-Elisa) and parasitological examinations of fox populations for *Echinococcus multilocularis* infections. *Zentralbl Veterinarmed B* 1991;**38**:161-8.
- [81] Gottstein B, Jacquier P, Bresson-Hadni S, Eckert J. Improved primary immunodiagnosis of alveolar echinococcosis in humans by an enzyme-linked immunosorbent assay using the Em2plus antigen. *J Clin Microbiol* 1993;**31**:373-6.
- [82] Ma L, Ito A, Liu YH, Wang XG, Yao YQ, Yu DG, et al. Alveolar echinococcosis: Em2plus-Elisa and Em18-western blots for follow-up after treatment with albendazole. *Trans R Soc Trop Med Hyg* 1997;**91**:476-8.
- [83] Ito A, Ma L, Schantz PM, Gottstein B, Liu YH, Chai JJ, et al. Differential serodiagnosis for cystic and alveolar echinococcosis using fractions of *Echinococcus granulosus* cyst fluid (antigen B) and *E. multilocularis* protoscolex (EM18). *Am J Trop Med Hyg* 1999;**60**:188-92.
- [84] Kern P, Frosch P, Helbig M, Wechsler JG, Usadel S, Beckh K, et al. Diagnosis of *Echinococcus multilocularis* infection by reverse-transcription polymerase chain reaction. *Gastroenterology* 1995;**109**:596-600.

- [85] Reuter S, Schirrmeister H, Kratzer W, Dreweck C, Reske SN, Kern P. Pericystic metabolic activity in alveolar echinococcosis: assessment and follow-up by positron emission tomography. *Clin Infect Dis* 1999;**29**:1157-63.
- [86] Wilson JF, Rausch RL, Wilson FR. Alveolar hydatid disease. Review of the surgical experience in 42 cases of active disease among Alaskan Eskimos. *Ann Surg* 1995;**221**:315-23.
- [87] Ishizu H, Uchino J, Sato N, Aoki S, Suzuki K, Kuribayashi H. Effect of albendazole on recurrent and residual alveolar echinococcosis of the liver after surgery. *Hepatology* 1997;**25**:528-31.
- [88] Rausch RL, Wilson JF, Schantz PM. A programme to reduce the risk of infection by *Echinococcus multilocularis*: the use of praziquantel to control the cestode in a village in the hyperendemic region of Alaska. *Ann Trop Med Parasitol* 1990;**84**:239-50.
- [89] Schantz P. Echinococcosis. In: Guerrant R, Walker D, Weller P, editors. *Tropical infectious diseases: principles, pathogens, and practice*. Philadelphia: WB Saunders; 1999. p. 1005.
- [90] D'Alessandro A. Polycystic echinococcosis in tropical America: *Echinococcus vogeli* and *E. oligarthrus*. *Acta Trop* 1997;**67**:43-50.
- [91] Horii Y, Owhashi M, Ishii A, Bandou K, Usui M. Leukocyte accumulation in sparganosis: demonstration of eosinophil and neutrophil chemotactic factors from the plerocercoid of *Spirometra erinacei* in vivo and in vitro. *Am J Trop Med Hyg* 1984;**33**:138-43.
- [92] Torres JR, Noya OO, Noya BA, Mouliniere R, Martinez E. Treatment of proliferative sparganosis with mebendazole and praziquantel. *Trans R Soc Trop Med Hyg* 1981;**75**:846-7.
- [93] Schellhas KP, Norris GA. Disseminated human subarachnoid coenurosis: computed tomographic appearance. *AJNR Am J Neuro-radiol* 1985;**6**:638-40.
- [94] Gharbi HA, Hassine W, Brauner MW, Dupuch K. Ultrasound examination of the hydatid liver. *Radiology* 1981;**139**:459-63.

Pour en savoir plus

Moulinier C. *Parasitologie et mycologie médicales : éléments de morphologie et de biologie*. Paris: Éditions médicales internationales; 2003: 796p.

J.-A. Bronstein, Médecin des hôpitaux des armées, chef du service de pathologie digestive.
Hôpital Clermont Tonnerre, 29000 Brest, France.

F. Klotz, Professeur titulaire de la chaire de médecine tropicale au Val-de-Grâce (directeur@hpd.sn).
Hôpital principal, BP 3006, Dakar, Sénégal.
Hôpital Val-de-Grâce, Paris cedex 05, 75230 Paris, France.

Toute référence à cet article doit porter la mention : Bronstein J-A, Klotz F. Cestodoses larvaires. EMC (Elsevier SAS, Paris), Maladies infectieuses, 8-511-A-12, 2005.

Disponibles sur www.emc-consulte.com



Arbres
décisionnels



Iconographies
supplémentaires



Vidéos /
Animations



Documents
légaux



Information
au patient



Informations
supplémentaires



Auto-
évaluations